VERGLEICHEND ANATOMISCHE UND PHYSIOLOGISCHE UNTERSUCHUNGEN

ÜBER EINE

BESONDERE REGION DER MAGENSCHLEIMHAUT
(CARDIADRÜSENREGION)

BEI DEN

SÄUGETHIEREN.

INAUGURAL-DISSERTATION
ZUR ERLANGUNG DER DOCTORWÜRDE

DER

HOHEN PHILOSOPHISCHEN FACULTÄT DER UNIVERSITÄT ROSTOCK

VORGELEGT VON

RICHARD EDELMANN,
PROSECTOR AN DER KGL. THIERARZNEISCHULE ZU DRESDEN.

MIT 1 TAFEL.

LEIPZIG,
DRUCK VON J. B. HIRSCHFELD.
1889.

VERGLEICHEND ANATOMISCHE UND PHYSIOLOGISCHE UNTERSUCHUNGEN

ÜBER EINE

BESONDERE REGION DER MAGENSCHLEIMHAUT
(CARDIADRÜSENREGION)

BEI DEN

SÄUGETHIEREN.

INAUGURAL-DISSERTATION

ZUR ERLANGUNG DER DOCTORWÜRDE

DER

HOHEN PHILOSOPHISCHEN FACULTÄT DER UNIVERSITÄT ROSTOCK

VORGELEGT VON

RICHARD EDELMANN,

PROSECTOR AN DER KGL. THIERARZNEISCHULE ZU DRESDEN.

ACAD. LUGD. BAT. BIBL.

MIT 1 TAFEL.

LEIPZIG,

DRUCK VON J. B. HIRSCHFELD.

1889.

Referent: Professor Dr. M. Braun.

SEINEM HOCHVEREHRTEN LEHRER

Herrn Dr. WILHELM ELLENBERGER,

PROFESSOR DER ANATOMIE UND PHYSIOLOGIE AN DER KÖNIGL. THIERARZNEISCHULE ZU DRESDEN, MITGLIED DER KÖNIGL. COMMISSION FÜR DAS VETERINÄRWESEN IM KÖNIGREICH SACHSEN, RITTER HOHER ORDEN,

MIT GRÖSSTER HOCHACHTUNG UND INNIGSTER DANKBARKEIT

GEWIDMET

VOM VERFASSER.

Seitdem die Zoologie die Thierwelt nicht nur in ihren äusseren Formen betrachtet, sondern auch ihrer inneren Organisation die gebührende Aufmerksamkeit zollt und in vergleichender Weise die inneren anatomischen Verhältnisse der Thiere berücksichtigt, seit dieser Zeit hat auch der Verdauungsapparat der Thiere die Forscher auf dem Gebiete der vergleichenden Anatomie in hervorragender Weise beschäftigt. Gerade dieser Organapparat musste die Aufmerksamkeit der Zoologen und Anatomen um so eher erregen, als seine Functionen in innigster Beziehung stehen zur Lebensweise der betreffenden Thierart. Denn die Lebensweise, die bekannten Ernährungsverhältnisse waren gewissermassen die ersten physiologischen Thatsachen, welche man von einer Thierart oft schon längst kannte, bevor man das Individuum selbst wissenschaftlich untersucht hatte. Nicht mit Unrecht sagen in dieser Beziehung Bergmann und Leuckart[1]): „Die Geschichte der Nahrung ist gewissermassen die Geschichte des Thieres, seine Physiologie, wenn wir von dem Antheile absehen, welchen das Geschlechtsleben an den Thätigkeiten des Thieres hat.“ Die Wichtigkeit des Verdauungstractus für den Zoologen ist schon in der frühesten Periode wissenschaftlicher Forschung bekannt und beachtet worden, ein Umstand, der besonders durch die Thatsache bewiesen wird, dass Linné[2]) einen Theil des Verdauungs-

1) Anatomisch-physiologische Uebersicht des Thierreichs. Stuttgart 1855. Seite 54.

2) Systema naturae 1735.

apparates, die Schneidezähne, zur Eintheilung der Säugethiere benutzte. Wenn er auch mit der Vergleichung ausschliesslich der Schneidezähne ein System schuf, dessen Gruppen nach den heutigen Anschauungen wunderlich genug zusammengestellt erscheinen — ich erwähne nur, dass er z. B. das Rhinoceros und den Elephanten neben den Ameisenfresser, die Fledermaus neben den Menschen, das Wallross neben den Manatus stellte —, so sah er doch ein, dass eine nothwendige Uebereinstimmung zwischen den Zähnen und den inneren Verdauungsorganen einerseits und zwischen diesen und dem ganzen übrigen Bau des betreffenden Thieres andererseits bestehen müsse. Wäre Linné einen Schritt weiter gegangen und hätte er die weit wichtigeren Backenzähne zur Klassificirung der Säugethiere benutzt, so würde sicher sein System ein weit vollkommeneres geworden sein.

Gleichfalls den Verdauungsapparat als Grundlage benutzend und dessen Wichtigkeit für die vergleichende Anatomie ins rechte Licht stellend, finden wir dann in späterer Zeit die Eintheilung der Säugethiere in Carnivoren, Herbivoren und Omnivoren. Wiewohl auch diese Systematik auf einseitiger Basis steht, so hat sie doch, weil in ihr der ganze Nahrungsschlauch zur Vergleichung herangezogen wird, eine gewisse Bedeutung erlangt und wird auch heute für manche Zwecke und zur schnellen Verständigung über bestimmte Punkte als massgebend betrachtet. Wenn wir jetzt von einem Säugethiere sprechen, welches einer bestimmten dieser 3 Gruppen angehört, so verbinden wir ohne Weiteres mit der Bezeichnung der Art der Nahrung eine gewisse Vorstellung von der Anordnung und Entwicklung der Theile des Verdauungstractus. Obwohl sich zwar bestimmte charakteristische Eigenthümlichkeiten des Verdauungsapparates bei den einzelnen Thieren einer Gruppe immer bemerkbar machen, so sind dennoch die einzelnen Theile des Verdauungstractus innerhalb der grossen Gruppen nicht unbeträchtlichen Verschiedenheiten unterworfen.

Besonders ein Organ ist es, das bei den Ordnungen selbst derjenigen Säugethiere, die eine gemeinsame Art der Nahrung vereinigt, in den mannigfachsten Variationen sich uns darbietet. Es ist dies der Magen, dessen Form und Textur ausserordentliche Verschiedenheiten innerhalb gewisser Ordnungen und Species aufweist und der weiterhin in innigster Beziehung steht zu der Ausbildung des übrigen Darmkanals. Für die Ausbildung des Darms und hauptsächlich auch für die Form und Grösse des Magens wird meist die Art der Nahrung als bestimmender Factor

betrachtet. Obgleich diese Ansicht eine gewisse Berechtigung hat, möchte ich aber dennoch hervorheben, dass sie nur bedingungsweise zutrifft und dass die Grösse des Magens in inniger Beziehung steht zur Ausbildung des Darmkanals, vor Allem zur Entwicklung des Dickdarms.

Beide Organe ergänzen sich, indem ihre Volumcapacitäten im umgekehrten Verhältniss zu einander stehen. Ich erinnere an die Wiederkäuer mit den bedeutend entwickelten Mägen und kleinem Dickdarm im Gegensatz zum Pferd mit dem unverhältnissmässig kleinen Magen und dem gewaltigen Cöcum und Colon. Und doch nähren sich beide Thierarten von nahezu denselben vegetabilischen Stoffen.

Wenn sich durch die Form des Magens mehrere Thiere zu einer Gattung gruppiren und auch die sonstigen Entwicklungsverhältnisse des Digestionstractus einheitlicher Natur sind, so ist damit aber noch keineswegs eine vollständige Gleichheit in der Textur des Magens, vor Allem in seinen Schleimhautverhältnissen eine zwingende Folge. Gerade in dieser Beziehung begegnet man bei Thieren mit äusserlich annähernd gleichen Magenformen oft den erheblichsten Abweichungen, für welche es keine andere Erklärung giebt, als die Art der aufgenommenen Nahrung. Die Form des Magens in ihren so reichen Verschiedenheiten wird zumeist bedingt durch das Vorhandensein von Ausbuchtungen, welche in den meisten Fällen den Charakter von Vormägen tragen, vielfach aber auch dem Drüsenmagen angehören. Die ersteren sollen uns hier nicht weiter beschäftigen, sondern nur der eigentliche Magen, derjenige Raum, in welchem sich die Drüsen befinden zur Secretion von Verdauungssäften, wird im Nachfolgenden vorwiegend berücksichtigt werden.

Die Verdauungsschleimhaut des Magens pflegt man in Regionen einzutheilen nach der Art der Drüsen, welche in den einzelnen Abschnitten vorhanden sind. Die ersten Mittheilungen über das Vorhandensein verschiedener Arten von Magendrüsen machte im Jahre 1838 Bischoff[1]), dem ein Jahr später Wasmann[2]) mit einer Veröffentlichung folgte, in der er die eine Art von Drüsen Pepsin- oder Labdrüsen, die andere Art Schleimdrüsen nannte. Er hatte in der ersteren Art der Drüsen nur eine Zellform, die sogenannten Labzellen, in der anderen nur Cylin-

1) Ueber den Bau der Magenschleimhaut. Müller's Archiv für Anatomie und Physiologie. 1835. S. 503.

2) De digestione nonnulla. Berlin 1839.

derepithel, schleimbereitende Zellen gefunden. Obgleich dann Kölliker[1]) auf das Vorhandensein zweier Zellformen in den Labdrüsen aufmerksam gemacht hatte, wurde doch erst durch die Untersuchungen von Heidenhain[2]) und Rollet[3]) die wahre Natur der beiden Drüsenarten festgestellt. Abgesehen vom Drüsenhals und dem Ausführungsgange, fanden diese Forscher in den Pepsindrüsen Bischoff's zwei Zellarten, die Haupt- und Belagzellen (Heidenhain) oder adelomorphe und delomorphe Zellen (Rollet), während in den Schleimdrüsen nur eine Cylinderzellart vorhanden ist (Ebstein[4])). Da die ersteren Drüsen, die Pepsin- oder Belagzelldrüsen, sich im menschlichen oder Fleischfressermagen besonders an dem Fundus, die letzteren, die Schleimdrüsen, sich aber nur im Pylorus nachweisen liessen, so unterscheidet man seit dieser Zeit Fundus- und Pylorusdrüsen. Bei den meisten Hausthieren sitzen aber die Fundusdrüsen nicht in derjenigen Magenregion, welche äusserlich dem Fundus des Menschen und des Hundes entspricht. Um nun Verwirrungen vorzubeugen, führten die verdienstvollen Veterinäranatomen Ellenberger und Franck anstatt der einfachen Bezeichnungen Fundus und Pylorus die Bezeichnungen Fundusdrüsen- und Pylorusdrüsengegend in die Veterinärhistologie ein.

Demgemäss unterschied man bei den Hausthieren, bei Hund, Schwein und Pferd, nur eine Lab- und Schleimdrüsenregion, resp. eine Fundus- und Pylorusdrüsengegend, welche Benennungen auch auf gewisse Theile der Schleimhaut des vierten Magens der Wiederkäuer, des Abomasus, angewendet wurden. Diese Verhältnisse waren allgemein anerkannte, bis im Jahre 1885 Ellenberger[5]) für die Magenschleimhaut des Schweines das Vorhandensein von 5 Regionen mit namhaften histologischen Verschiedenheiten nachwies, nachdem schon 2 Jahre zuvor Brade[6])

---

1) Handbuch der Gewebelehre des Menschen. 1863. S. 435 und Mikr. Anatomie. II, 2. S. 140 ff.

2) Sitzungsbericht der schles. Gesellsch. f. vaterländ. Cultur. 18. Febr. und 19. Nov. 1869, und Archiv f. mikroskop. Anatomie VI. 1870.

3) Untersuchungen aus dem Institut für Physiologie und Histologie in Graz. Heft II. S. 143. 1871, und Centralblatt f. d. med. Wiss. 1870.

4) Archiv f. mikroskop. Anatomie. VI. S. 515. 1870.

5) Ellenberger und Hofmeister, Der Magensaft und die Histologie der Magenschleimhaut der Schweine. Archiv für wissenschaftl. und prakt. Thierheilkunde. XI. S. 249.

6) Zur Histologie des Magens des Schweines. Bericht über das Veterinärwesen im Königreich Sachsen. XXVIII. S. 132. 1883.

ebenfalls den Schweinemagen, jedoch nicht mit gleicher Gründlichkeit bearbeitet hatte. Ellenberger unterschied am Magen des Schweines eine drüsenlose, cutane Region (Portio oesophagea) und 4 drüsenhaltige, von denen jedoch nur eine Belagzellen enthält und deshalb als Fundusdrüsenregion angesprochen werden muss. Von den Regionen, welche frei von Belagzellen sind, ist die eine die Pylorusdrüsenregion, und für die anderen beiden, welche den Pylorusdrüsen ähnliche Tubuli besitzen und an der Curvatura minor des Magens mit der Pylorusregion in Verbindung stehen, wurde von Ellenberger die Bezeichnung Cardiadrüsenregion gewählt. Mit diesem Worte Cardiadrüsenregion war somit eine neue Bezeichnung für eine besondere Zone der Magenschleimhaut in die Histologie eingeführt worden.

Dass an der Cardia einzelne Drüsentubuli vorkommen, welche keine Belagzellen enthalten und als Schleimdrüsen bezeichnet wurden, war zwar für den Magen des Menschen, des Hundes und Kaninchens nach Stricker[1]) und den Magen des Pferdes nach Ellenberger[2]) eine bekannte Thatsache, jedoch noch Niemand hatte diese Drüsen als eine besondere Region angesprochen. Vor allen Dingen lagen auch über die Menge und Ausbreitung dieser belagzellenfreien Drüsenschläuche noch keine Untersuchungen vor; es war mir wenigstens nicht möglich, in der von mir daraufhin durchgesehenen Literatur Angaben über eine besondere Zone an der Cardia aufzufinden. Selbst die sehr ausführliche Arbeit von Brümmer[3]) über den Magen verschiedener Säugethiere lässt Untersuchungen darüber vermissen.

Es lag nun der Gedanke sehr nahe, dass, wie beim Schwein eine Cardiadrüsenregion in grosser Ausdehnung, gewissermassen als besonderer Cardiasack, vorkommt, auch vielleicht bei anderen Thierarten ähnliche Verhältnisse vorhanden sein könnten. Deshalb unternahm ich es auf Anregung meines hochverehrten Lehrers und Chefs, des Herrn Prof. Dr. Ellenberger, die Schleimhaut des Magens von Säugethieren, soweit mir dieselben zugänglich waren, auf das Vorhandensein einer Cardiadrüsenregion zu

1) Handbuch der Lehre von den Geweben des Menschen und der Thiere. 1871. Bd. I. S. 389 ff.

2) Ellenberger und Hofmeister, Die Verdauungssäfte und die Verdauung des Pferdes. Arch. f. wissenschaftl. u. prakt. Thierheilk. X. 1883. S. 1.

3) Anatomische und histologische Untersuchungen über den zusammengesetzten Magen verschiedener Säugethiere. Deutsche Zeitschrift für Thiermedicin und vergleichende Pathologie Bd. II. S. 158 u. 299.

untersuchen, sowie die Ausdehnungsverhältnisse und Eigenthümlichkeiten der letzteren festzustellen. Es braucht wohl kaum besonders hervorgehoben zu werden, dass auch die übrigen histologischen Eigenthümlichkeiten der untersuchten Mägen selbst beim Fehlen der gesuchten Cardiadrüsenregion bis zu einem gewissen Grade Berücksichtigung fanden.

Ich verstehe unter Cardiadrüsenregion eine Schleimhautpartie, welche sich entweder isolirt in der linken Magenhälfte, oder an der Cardia, oder dort, wo die ösophageale Schleimhaut aufhört, befindet und Drüsen ohne Belagzellen besitzt.

Obgleich die Drüsen dieser Cardiadrüsenregion früher allgemein für Schleimdrüsen gehalten wurden, und Ellenberger bis jetzt mit seiner Ansicht, dass die Cardiadrüsen eine besondere Drüsenart seien, allein zu stehen scheint, so halte ich mich dennoch auf Grund meiner Untersuchungen für berechtigt, die Cardiadrüsenregion als eine besondere Schleimhautpartie zu betrachten, welche nicht allein histologische, sondern auch physiologische Verschiedenheiten gegenüber der Pylorudrüsenregion aufweist. Abgesehen von geringen generellen und individuellen Abweichungen konnte ich zunächst bei den Thieren, welche eine deutlich ausgeprägte Cardiadrüsenregion besitzen, feststellen, dass die Form der Drüsenschläuche in der Cardiadrüsenregion (s. Tafel Fig. 12) sich von der der Pylorusdrüsentubuli (s. Tafel Fig. 11) dadurch unterscheidet, dass erstere sich gleich am Halse spalten und sich am Grunde zwar theilen und etwas aufwinden, jedoch hier niemals sich so aufknäueln, als die Pylorusdrüsen, welche bis tief hinab einen geraden Verlauf beibehalten, und erst am Grunde sich theilen und aufknäueln. Bei der Cardiadrüsenregion sieht man nicht selten eine grössere Anzahl von Tubuli durch stärkere Bindegewebszüge zu Gruppen vereinigt, während bei den Pylorusdrüsen sich nur feinere Züge von interglandulärem Gewebe bemerkbar machen und eine Gruppirung der Drüsenschläuche nicht beobachtet wird. Die Tubuli der Cardiadrüsen sind in der Regel kürzer, als die der Pylorusdrüsen. Weiterhin sind die Zellen der Cardiadrüsen im Allgemeinen scharf begrenzt, ihr Zellleib hell, durch Eosin nur ganz schwach tingirbar und aus ganz feinen Körnern bestehend, welche in einem gröberen Fädchennetze eingelagert sind. Die Pylorusdrüsenzellen erscheinen weniger scharf begrenzt, das Zellprotoplasma ist dunkel, fein und dicht granulirt und färbt sich mit Eosin etwas mehr als die vorigen. Dass die Drüsen an der

Cardia in ihrer Function nicht als einfache Schleimdrüsen, als mucigene, aufgefasst werden dürfen, geht schon aus ihrer mikrochemischen Reaction hervor. Trotzdem ich verschiedene Methoden der Schleimfärbung, so die von Calberla[1]) und List[2]) mittelst Eosin-Methylgrün, sowie die neuerdings von Sussdorf[3]) veröffentlichte mittelst basischer Anilinfarben in Anwendung brachte, gelang es mir doch niemals, die Drüsenzellen oder Theile derselben so zu färben, dass man die gefärbten Stellen hätte als Schleim ansprechen können. Wenn sich überhaupt eine dunklere Tinction in den Schnitten zeigte, so beschränkte sich diese auf eine homogene Masse, welche im Lumen des Drüsenausführungsganges lag. Das Auftreten von Schleim an dieser Stelle bestimmt aber keineswegs den Charakter der Drüsen, denn das Epithel im Drüsenausführungsgange darf als identisch mit dem Oberflächenepithel des Magens angesehen werden, und dieses producirt bekanntlich Schleim in grosser Menge.

Als besondere Schwierigkeiten stellten sich bei meinen innerhalb zweier Jahre ausgeführten Untersuchungen die Beschaffung des Materials und, wenn solches vorhanden war, die Beschaffenheit desselben in den Weg. Obgleich ich mich mit den namhaftesten zoologischen Gärten in Verbindung setzte und mir durch Herrn Prof. Dr. Johne die Mägen der vom Dresdener zoologischen Garten zur Obduction gelangenden Thiere in liebenswürdigster Weise zur Verfügung gestellt wurden, gelang es mir doch nur in wenigen Fällen frisches Material zur sofortigen gründlichen Fixirung und Härtung zu erhalten. Ausgenommen hiervon sind natürlich die Thiere, welche Feld und Wald liefern und die ich theils lebend, theils frisch getödtet erhielt. Im Uebrigen war ich auf die in den Museen aufgestellten Präparate angewiesen. Aber wenn sich auch unter diesen gerade die seltensten Thiere repräsentirt fanden, so war doch die Ausbeute aus den Sammlungen eine ziemlich geringe, weil die Präparate nicht zu mikroskopischen Zwecken conservirt worden waren und sich demzufolge histologisch gar nicht oder nur in beschränktem Grade verwerthen liessen.

---

1) Ein Beitrag zur mikroskop. Technik. Morph. Jahrb. Bd. III. 1877.

2) Zur Färbetechnik. Zeitschr. f. wissenschaftl. Mikroskopie. II. 1885. Seite 145.

3) Eine mikrochemische Reaction auf thierischen Schleim. Zeitschrift für Thiermedicin u. vergl. Pathologie. XIV. S. 345.

Trotz dieser Schwierigkeiten bin ich im Stande, heute über ein Untersuchungsmaterial von Mägen des Menschen, sowie von 40 Säugethieren verfügen zu können, von denen 25 so gut conservirt waren oder gehärtet wurden, dass sie sich mikroskopisch verwerthen liessen. Bei den übrigen 15 Mägen, deren Beschaffenheit von vornherein eine mikroskopische Bearbeitung ausschloss, beschränkte ich mich darauf, aus den makroskopischen Schleimhautverhältnissen gewisse Schlüsse in Bezug auf eine Cardiadrüsenregion zu ziehen. Diese Schlüsse besitzen allerdings nur einen untergeordneten Werth.

Was zunächst die makroskopischen Verhältnisse der Cardiadrüsenregion, ihr Aussehen und ihre Eigenthümlichkeiten am frischen Magen anlangt, so kann man wohl behaupten, dass sie sich von der Fundusdrüsenregion ebenso wesentlich unterscheidet, wie diese von der Pylorusdrüsenzone. Wenn wir auch bei der Beurtheilung der Farbe der Magenschleimhaut immer daran denken müssen, dass dieselbe ganz bedeutenden Verschiedenheiten je nach dem Stadium der Thätigkeit, in welchem sie sich befand, unterworfen sein muss, so wissen wir doch, dass im Allgemeinen die Fundusdrüsenabtheilung der Magenschleimhaut eine rothe, graurothe oder braunrothe Farbe erkennen lässt, während die Pylorusschleimhaut sich durch ein helleres Colorit, einen schmutziggrauen oder gelblichgrauen Farbenton auszeichnet. Weiterhin ist die Dicke der Schleimhaut und die Beschaffenheit der Oberfläche beider Schleimhautpartien eine wesentlich verschiedene. Die Schleimhaut der Funduszone ist die stärkste, grubig, unter Umständen bei recht dicker Schleimhaut fast borkig zu nennen, ein Aussehen, welches bekanntlich durch das zahlreiche Vorkommen der sogenannten Magengruben (Donders) bedingt wird. Die Schleimhaut der Pyloruspartie dagegen erscheint weit dünner, glatt, leicht gefaltet und sammtartig auf ihrer Oberfläche. Die Cardiadrüsenregion besitzt nun in Farbe und Oberflächenbeschaffenheit Eigenthümlichkeiten, welche nahezu vollständig denen der Pylorusregion gleichen. Sie zeigt im Allgemeinen eine graue oder hellgraue bis weissliche Färbung, ihre Oberfläche ist ebenfalls glatt und in ganz schwache Fältchen gelegt und die Dicke der Schleimhaut ist nur unerheblich.

Nach diesen charakteristischen äusseren Eigenthümlichkeiten lässt sich unter Umständen schon bei der makroskopischen Besichtigung das Vorhandensein einer Cardiadrüsenregion vermuthen und zwar nicht nur an frischen, sondern auch an conservirten Mägen.

Jedoch bei den seit längerer Zeit und nicht nach den heutigen Grundsätzen conservirten Mägen treffen unsere Schlüsse auf Grund des äusseren Aussehens der Regionen nicht immer das Richtige und sie sind demzufolge auch weniger werthvoll. Nur dann, wenn an dem Magen einer Thiergattung durch die mikroskopische Untersuchung das Vorhandensein einer Cardiadrüsenregion in bestimmter Ausdehnung festgestellt worden ist, kann man bei verwandten Thieren aus dem makroskopischen Aussehen der Schleimhaut an der Cardia mit ziemlicher Sicherheit auf das Vorhandensein einer solchen schliessen.

Was nun endlich den angewendeten Modus der Untersuchung betrifft, so zerfiel die letztere in eine anatomisch-histologische und eine physiologische. In der anatomisch-histologischen gelangte folgendes Verfahren zur Ausführung. Die frischen, unter Umständen sofort nach dem Tode des Thieres herausgeschnittenen Mägen wurden schnell, nachdem sie an der grossen Curvatur in deren ganzen Ausdehnung aufgeschnitten worden waren, ihres Inhaltes entleert und die Schleimhaut vorsichtig und sorgfältig unter Anwendung eines leichten Wasserstrahles gereinigt. Zum Zwecke der folgenden Härtung wurden alsdann die Mägen auf Pappe oder Holzbretchen ausgespannt, um die einzelnen Schleimhautregionen in ihrer ganzen Ausdehnung übersehen zu können und eventuell später durch Messungen die genaue Grösse der zu untersuchenden Cardiadrüsenregion bestimmen zu können. Die Härtung selbst erfolgte zumeist in concentrirter wässriger Sublimatlösung mit nachfolgender Conservirung in Alkohol. Letzterer gelangte indess auch bei einigen Mägen direct zur Verwendung. Nach vollendeter Härtung wurde die mikroskopische Untersuchung der Objecte in der Weise ausgeführt, dass kleine Schleimhautstücke herausgeschnitten und in Paraffin eingebettet wurden, weil ohne diese Einbettung ein sicheres Schneiden der oft sehr dünnen und zarten Schleimhaut, resp. Magenwand unmöglich war. Bei der Auswahl der zu untersuchenden Stücke wurde zunächst an der Cardia oder dort, wo die cutane Schlundschleimhaut mit der eigentlichen Verdauungsschleimhaut zusammenstösst, begonnen, und zwar wurden die ersten Stücke stets, um ganz sicher zu gehen, so entnommen, dass der Rand, in welchem die genannten beiden Schleimhautregionen zusammenstossen, sich in der Mitte der zu untersuchenden Stücke befand. Es wurde in dieser Weise rings um die Stelle herum verfahren, wo Schlund- und Verdauungsschleimhaut sich berühren,

und ich schnitt unter Vorrücken nach dem Fundus, resp. Pylorus hin schliesslich so lange Stückchen von 5 Qmm. Oberfläche heraus, bis mir an den hergestellten Schnitten die Gewissheit wurde, dass in den Drüsen Belagzellen vorhanden waren, oder dass an der kleinen Curvatur der Uebergang der Cardiadrüsenregion in die Pylorusdrüsenzone erreicht war. Als Tinctionsmittel der Schnitte wurde zumeist Hämatoxylin (gelegentlich kamen auch Anilinfarben zur Verwendung) mit nachfolgender Eosinfärbung verwendet. Letztere Protoplasmafarbe erwies sich bei diesen Untersuchungen als besonders geeignet. Schon bei früheren mikroskopischen Untersuchungen der Magendrüsen hatte ich die Beobachtung gemacht, dass durch das Eosin gerade die Belagzellen intensiv roth gefärbt wurden, während der Zellleib der übrigen Drüsenelemente nur einen schwach röthlichen Farbenton annahm. Das Eosin war mir also gewissermassen ein Reactionsmittel, um eine Zellart mit Sicherheit als zu den Belagzellen gehörig oder diesen nahestehend zu erkennen. Es ist dies ein wichtiger Umstand, auf welchen meines Wissens nach in den Histologien noch nirgends aufmerksam gemacht worden ist. Gerade das Eosin empfiehlt sich zu diesem Zwecke der Belagzelltinction ganz besonders, weil seine Anwendung in technischer Beziehung nicht die geringsten Schwierigkeiten verursacht, weit leichter auszuführen ist, als die difficile und kostspielige Osmiumsäurereaction, und auch schönere Bilder giebt, als die Färbung mit Anilinblau u. s. w. Für mich war die Eosinreaction der Belagzellen noch dadurch besonders werthvoll, dass sie selbst an Drüsen auftrat, bei denen schon die Fäulniss tiefere Zerstörungen angerichtet hatte, so dass ohne Färbung die Hauptzellen von den Belagzellen nicht unterschieden werden konnten. Auch war es mir möglich, in meinen Schnitten die Uebergangsstufen der Cylinderzellen in die Belagzellformen durch diese Eosintinction mit Sicherheit zu erkennen. Ob diese eigenthümliche Affinität der Belagzellen zum Eosin mit der Bildung der Magensäuren in irgend welcher Beziehung steht, lasse ich dahingestellt. Die Thatsache selbst verdient jedoch unter allen Umständen beachtet zu werden.

Die Untersuchung behufs Erforschung der physiologischen Eigenschaften der Cardiadrüsenregion erstreckte sich ausschliesslich auf den Nachweis eines diastatischen Ferments, welches in den Cardiadrüsen gebildet werden könnte. Denn dass dort ein proteolytisches Ferment vorkomme, war nach den zahlreichen Versuchen von Ellenberger

und Hofmeister am Magen des Schweines auszuschliessen. Die Experimente wurden mit Extracten angestellt, welche von der Cardiadrüsenzone bei den Thieren gewonnen wurden, die eine solche in grösserer Ausdehnung besitzen und deren Mägen ganz frisch zu bekommen waren.

Zum Zwecke der Extraction wurden die entnommenen Schleimhautstücke abgespült, sorgfältig mit dem Wiegemesser zu einem Brei zerkleinert und mit Wasser 24 Stunden lang angesetzt. Letzteres hatte den Zweck, etwa imbibirtes Ferment zu entfernen. Die Extracte wurden hierauf hergestellt durch Digestion des betreffenden Schleimhautbreis mittelst verdünnten Glycerins und 0,2proc. Carbolwassers, von denen sich jedoch das erstere, wenn man es nur lange genug wirken liess, als das bessere Extractionsmittel erwies. Bei der Verwendung des Glycerins zu diesem Zwecke ist jedoch eine gewisse Vorsicht nöthig, auf welche schon Ellenberger und Hofmeister (l. c.) bei der Veröffentlichung ihrer Untersuchungen über die Verdauungssäfte und Verdauung des Pferdes hingewiesen haben. Es besitzen nämlich die meisten im Handel vorkommenden Glycerinsorten Kupfer reducirende Eigenschaften und es können somit die mittelst solcher Glycerinsorten hergestellten Extracte leicht Zucker vortäuschen, wo ein solcher gar nicht vorhanden ist. Als brauchbar für diese Zwecke wurde nur das englische Glycerin von Price gefunden und ausschliesslich verwendet.

Von den Extracten brachte man stets 20 Ccm. mit Stärkekleister in den Brütofen und prüfte die Flüssigkeiten nach Ablauf gewisser Zeitabschnitte auf Zucker. Zur Bestimmung des letzteren wurde die stets frisch bereitete Fehling'sche Lösung benutzt. Diese eignet sich besonders zu diesem Zwecke, nicht allein wegen ihrer Empfindlichkeit für die geringsten Spuren von Zucker, sondern auch wegen der bequemen Feststellung des procentuarischen Zuckergehalts einer Flüssigkeit. Zur quantitativen Bestimmung des Zuckergehalts wurden gemessene Mengen der mit Stärke angesetzten Extracte mit der Fehling'schen Lösung bis zur vollständigen Reduction des Kupferoxyds gekocht und aus den dazu verbrauchten Mengen der Zuckergehalt der gesammten Flüssigkeit in Procenten bestimmt. Es entsprechen in dieser Beziehung 40 Ccm. Kupferlösung 0,050 Grm. Traubenzucker.

Bevor ich zur Schilderung der eigentlichen Untersuchungsergebnisse bei den einzelnen Thieren übergehe, mag zunächst die folgende systematische Zusammenstellung zeigen, welche Thiere

zur Untersuchung gelangten, und welche Thierarten durch sie repräsentirt werden.

Marsupialia: Halmaturus Benetti, Halmaturus giganteus, Macropus Mülleri, *Dasyurus ursinus*, Phascolarctus cinereus.

Cetacea: Delphinus phocaena.

Sirenia: Manatus americanus.

Perissodactyla: Equus caballus, Tapirus indicus.

Artiodactyla: Pachydermidata: Dicotyles torquatus, Sus scrofa, Hyrax syriacus.

Ruminantia: Bos taurus, Ovis aries, Camelus bactrianus, Auchenia Lama.

Rodentia: Lepus timidus, Lepus cuniculus, Cavia cobaya, Cricetus frumentarius, Mus decumanus, Mus musculus, Sciurus vulgaris, Hydrochoerus Capybara, Pteromys volucella.

Insectivora: Erinaceus europaeus, Talpa europaea.

Carnivora: Canis familiaris, Felis domestica, Felis minuta, *Mustela martes, Nasua rufa,* Procycon lotor.

Pinnipedia: Phoca vitulina.

Chiroptera: Vespertilio murinus.

Prosimiae: Galeopithecus philippinensis, Chiromys madagascariensis.

Primates: Cercopithecus ruber, Troglodytes niger, Hapale.

Ausserdem wurde der Magen des Menschen auf das Vorhandensein einer Cardiadrüsenregion untersucht.

Anmerkung: Die in liegender Schrift gedruckten Namen geben diejenigen Thiere an, welche mikroskopisch untersucht wurden.

I. Anatomisch-Histologisches.

In der folgenden Beschreibung der untersuchten Mägen ist deren Gestalt nur insoweit berücksichtigt worden, als sie von der gewöhnlichen Magenform abweicht. Gerade über die Formverhältnisse der Mägen liegen ja mannigfache Untersuchungen vor, so vor Allem die grundlegenden und noch heute richtigen von Cuvier[1]), die auch Brümmer bei seinen Beschreibungen benutzt und erweitert hat. Auf die makroskopische und mikroskopische Beschaffenheit der ganzen Magenwand, sowie das Aussehen der Schleimhaut konnte auch nur stellenweise genauer eingegangen werden, wenn der Rahmen dieser Arbeit nicht überschritten werden sollte. Nicht minder wurde die Schilderung

1) Vorlesungen über vergleichende Anatomie. Leipzig 1810. III.

der mikroskopischen Verhältnisse der Verdauungsschleimhaut des Magens bei den Thieren kurz gefasst, bei welchen eine Cardiadrüsenregion nicht vorhanden war, oder welche sonst ein anderes Interesse nicht erweckten.

1. Der Magen von Halmaturus Benetti (Känguruh).

Ueber den Magen dieser Känguruhart liegen Untersuchungen von Brümmer[1]) vor, welcher seine Form, Histologie und physiologischen Eigenthümlichkeiten eingehend beschreibt. Hierbei scheint mir Brümmer jedoch den unteren linken Blindsack, welchen er bei der Beschreibung der Form erwähnt, in Bezug auf seine Schleimhautverhältnisse übersehen zu haben. Denn obgleich er die Eigenthümlichkeiten der Schleimdrüsen des Pylorus anführt, erwähnt er nicht, dass in dem genannten Blindsacke auch solche vorkommen. Das Exemplar des Magens, welches ich untersuchte, war zwar für feinere histologische Untersuchungen nicht geeignet; immerhin aber vermochte ich mit Sicherheit festzustellen, dass der genannte Blindsack mit einer besonderen, auch äusserlich anders erscheinenden Schleimhaut ausgekleidet ist, welche keine Belagzellen enthält und als Cardiadrüsenregion aufzufassen ist. Im Uebrigen vermochte ich die Resultate Brümmer's zu bestätigen, bis auf die schon von Wilkens[2]) beim Halmaturus giganteus beschriebenen, etwas erhabenen Stellen, welche in der Nähe der sogenannten Schlundrinne vorkommen und durch ihr tief grubiges Aussehen auffallen. Wilkens hielt diese für Schleimhautplacken mit verhorntem Epithel, während Brümmer diese Stellen als Schleimhautwülste anspricht, in denen die schon mit blossem Auge sichtbaren Löcher durch weite, sehr niedrige Drüsenschläuche gebildet werden. Nach meinen Untersuchungen vermochte ich mich keiner dieser beiden Auffassungen anzuschliessen, sondern ich halte vielmehr diese Stellen für Anhäufungen von Lymphfollikeln, welche den als Peyer'sche Plaques im Darmkanal bekannten Gebilden sehr ähnlich sind.

2. Der Magen von Halmaturus giganteus (Riesenkänguruh).

Da sich der Magen des Riesenkänguruh nicht für die mikroskopische Untersuchung eignete, vermag ich den beim vorigen Magen er-

1) l. c. S. 185.

2) Untersuchungen über den Magen der wiederkauenden Hausthiere. Berlin 1872. S. 48.

wähnten Thatsachen nichts Weiteres hinzuzufügen. Nach dem äusseren Aussehen der einzelnen Schleimhautpartien zu urtheilen, liegen jedoch hier die Verhältnisse ebenso wie beim Halmaturus Benetti, so dass auch beim Riesenkänguruh der untere linke Blindsack als Cardiadrüsensack aufgefasst werden muss.

3. Der Magen von Macropus Mülleri.

Der Magen von Macropus ähnelt in seiner Form dem von Halmaturus. Er besteht aus einem linken kleinen Blindsack, welcher sich von dem grossen, colonähnlich gestalteten Hauptmagen durch eine starke Einschnürung an der grossen Curvatur absetzt. Letzterer zerfällt nicht in 2 Säcke wie der des Halmaturus giganteus und Benetti. Der grossen Curvatur gegenüber mündet der Schlund. Der Hauptmagensack ist durch zwei Bandstreifen in starke Querfalten gelegt. Die Schleimhaut des Magens zeigt im kleinen Blindsack einen cutanen Charakter. Von der Schlundmündung aus zieht sich längs der kleinen Curvatur des grossen Hauptmagens eine 5 Mm. breite Rinne bis zum Pylorustheil des Magens. Diese Rinne besitzt zwei scharf berandete Lippen, welche dieselbe beiderseits begrenzen und von denen die eine 3 Mm., die andere nur 1,5 Mm. hoch ist. Die Schleimhaut der Rinne lässt nach ihrem makroskopischen Aussehen einen cutanen Charakter vermuthen, welcher sich auch noch von den äusseren Flächen der Rinnenlippen auf die eine Fläche der Magenwand ca. 7 Mm. breit fortsetzt. Die übrige Schleimhaut des Magens ist dünn, weisslich und lässt keine weiteren Abtheilungen unterscheiden. Die mikroskopische Untersuchung musste bei der nicht geeigneten Conservirung des Magens unterbleiben.

4. Der Magen von Dasyurus ursinus (Teufel).

Obgleich dieser Magen sich in einem für histologische Zwecke nicht ganz geeigneten Zustande befand, vermochte ich dennoch mit Sicherheit zu constatiren, dass eine Cardiadrüsenregion nicht vorhanden ist. Es treten sofort an der Cardia in den Drüsen Belegzellen auf, welche jedoch in den Drüsen der kleinen Curvatur sehr spärlich vorkommen, während sie im eigentlichen Fundus zahlreich vorhanden sind. Ueber die Form des Magens ist nichts zu erwähnen; ebensowenig vermochte ich sonstige Eigenthümlichkeiten aufzufinden.

5. Der Magen von Phascolarctus cinereus (Koala).

Ueber die äussere Form des Magens ist nicht viel zu sagen. Er zerfällt in einen linken und einen rechten Magensack, welche jedoch ohne bestimmte Grenze in einander übergehen. In den Magen

mündet ein verhältnissmässig enger Schlund trichterförmig ein, während die rechte Hälfte allmählich in das Duodenum übergeht, dessen Anfang nur durch eine leichte Einschnürung äusserlich gekennzeichnet wird. An der Schleimhaut des Magens, welche wegen der unzweckmässigen Conservirung für mikroskopische Zwecke nicht verwerthbar ist, sind besondere Grenzen von Magenabtheilungen nicht wahrzunehmen, vor Allem aber scheint das Vorhandensein einer Cardiadrüsenregion ausgeschlossen zu sein. Die ganze Schleimhaut erscheint weich, leicht grubig, an der grossen Curvatur nach dem Pylorus hin in Längsfalten gelegt. Die kleine Curvatur zeigt auf einer fünfzigpfennigstückgrossen Stelle tiefe Gruben, welche der Schleimhaut das Aussehen verleihen, als wären dort Lymphfollikel vorhanden gewesen.

6. Der Magen von Delphinus phocaena (Delphin).

Ueber den Magen des Delphin haben Ecker[1]) und Brümmer[2]) Untersuchungen angestellt. Ersterer wies in den mittleren des aus 3 Säcken bestehenden Magens zuerst die Labdrüsen nach, und Brümmer bearbeitete auch die übrigen Abtheilungen des Magens ausführlich. Der Delphinmagen besteht aus einem linken musculösen mit cutaner Schleimhaut ausgekleideten Vormagen, einem mittleren, Belagzelldrüsen enthaltenden Labmagen und einem rechten Pylorussack. Eine Cardiadrüsenregion vermochte ich nicht aufzufinden. Betreffs der sonstigen histologischen Verhältnisse sei auf die Arbeiten genannter Forscher verwiesen.

7. Der Magen von Manatus americanus (Manati).

Der Magen von Manatus besteht aus zwei Säcken. In den grösseren, rechten mündet der Schlund, während der linke als grosser Blindsack vom rechten zu betrachten ist. An dem Uebergange des rechten Sackes in den Pylorus sitzen noch 2 kleine Blindsäcke. Der linke Blindsack und ein Theil des rechten Sackes sind mit starker Musculatur versehen. Dem Aussehen der Schleimhaut nach zu urtheilen, hat dieselbe nirgends einen cutanen Charakter, sie erscheint hell, dünn und glatt in den linken Theilen, dicker und grubig nach dem Pylorus hin. Nach dem Aussehen der Schleimhaut kann man vielleicht die linke Hälfte für eine Cardiadrüsenschleimhaut halten, während nach rechts hin eine Fundus-, resp. Pylorusdrüsenregion vorhanden ist.

Zu mikroskopischen Zwecken war der Magen nicht zu verwerthen.

---

1) Ueber den Bau der Magenschleimhaut von Delphinus phocaena. Verhandlg. d. Ges. f. Beförderung der Naturwissensch. zu Freiburg. 1856. H. 2.

2) l. c. S. 299.

8. Der Magen von Equus caballus (Pferd).

Obgleich über den Magen des Pferdes ausführliche histologische Untersuchungen vorliegen, so die Abhandlung von Rabe [1]) und die Arbeit von Ellenberger und Hofmeister [2]), wird doch in keiner von denselben das Vorhandensein von Schleimdrüsen in der Nähe der Schlundregion erwähnt. Erst in seinem Handbuche der Histologie führt Ellenberger [3]) an, dass „an einem schmalen Streifen dicht am gekerbten Rande“ ein besonderer, der Pylorusdrüsenschleimhaut gleicher Streifen vorkomme, welcher an der kleinen Curvatur entlang mit der Pylorusdrüsenschleimhaut communicirt. In diesem Streifen sind zwar von Ellenberger belagzellenfreie Drüsen gefunden worden, jedoch die genaue Begrenzung dieser Cardiaregion und die charakteristische Beschaffenheit ihrer Drüsen war bisher nicht festgestellt worden.

Bei der Besichtigung der Schleimhaut eines frischen Pferdemagens kann man, wie Ellenberger sehr richtig hervorhebt, ausser der charakteristischen Fundus- und Pylorusdrüsenregion eine Schleimhautpartie unterscheiden, welche gelblich, sammtartig erscheint, erheblich dünner ist als die beiden anderen Regionen und sich längs des Margo plicatus, d. h. der Grenze zwischen der Oesophagealportion der linken Magenhälfte und der Verdauungsschleimhaut der rechten entlang zieht. Nach der kleinen Curvatur zu wird dieser Streifen breiter und erreicht schliesslich eine über handbreite Ausdehnung. Mit diesem makroskopischen Befund übereinstimmend vermochte ich durch die mikroskopische Untersuchung am Magen des Pferdes eine Cardiadrüsenregion (s. Tafel Fig. 6) in nicht unbeträchtlicher Ausdehnung festzustellen. Sie zieht sich als ein Streifen an dem Margo plicatus entlang und beginnt an der grossen Curvatur in einer Breite von etwa 3 Mm., läuft in dieser Ausdehnung ein Stück am Margo plicatus hin, verbreitert sich ganz allmählich und wird nach der kleinen Curvatur hin zu einer an der letzteren entlang ziehenden 20—22 Cm. breiten Zone. Bei dieser

1) Der Pferdemagen, Beitrag zur vergleichenden Anatomie u. Histologie dieses Organs. Dissertation. Rostock 1874, und Magazin f. Thierheilkunde. Band XL.

2) Ueber die Verdauungssäfte und die Verdauung des Pferdes. Archiv für wissensch. u. prakt. Thierheilk. Bd. IX. Heft 4 u. 5. 1883.

3) Vergleichende Histologie der Haussäugethiere. Berlin 1887.

Ausdehnung beschränkt sie sich natürlich nicht nur auf die kleine Curvatur, sondern greift auch auf die beiden Flächen des Magens über und verliert sich ganz allmählich in der Pylorusdrüsenregion (s. Tafel Fig. 6).

Histologie der Cardiadrüsenzone. Die Schleimhaut besitzt eine Dicke von 1—1,5 Mm. und trägt auf ihrer Oberfläche feine mikroskopische Zöttchen, welche jedoch nicht sehr über die Oberfläche prominiren, sondern dicht aneinanderliegen und mit zähem Schleim belegt sind. Die Cardiadrüsenschleimhaut besitzt eine etwa 0,2 Mm. starke Muskelschicht, welche einzelne Fasern in die sich zwischen die Drüsen hineinerstreckenden bindegewebigen Septen sendet. Das Verhalten der Drüsenschläuche ist ein sehr unregelmässiges, ihr Verlauf weicht sehr beträchtlich von der senkrechten Richtung ab, so dass man nicht sehr oft einen total längsgeschnittenen Tubulus antrifft. Eine Membrana propria vermochte ich ebenso wenig wie Ellenberger zu entdecken. Hingegen theilen bindegewebige Faserzüge in ziemlicher Stärke die Drüsen in Gruppen ab. Dieses interglanduläre Gewebe ist sehr reich an lymphoiden Zellen. Zwischen die einzelnen Tubuli erstrecken sich nur ganz schwache Bindegewebssepten hinein, welche sich nur am Halse der Drüsen verbreitern. Von der Mitte an theilen sich die Tubuli und winden sich mannigfach auf, ohne sich aber in der Tiefe so zu knäueln, wie die Pylorusdrüsen. In der unteren Hälfte der Schleimhaut sieht man, bedingt durch diese Verhältnisse, Drüsendurchschnitte in sehr variablen Formen. Das Lumen im Innern der Tubuli ist von sehr wechselnder Grösse. Das Epithel der Drüsen ist in dem Ausführungsgange und dem Halse verschieden von dem in dem Körper und dem Grunde der Drüsen. In letzterem sind die Zellen cylindrisch, hoch, deutlich begrenzt mit peripher gestellten Kernen. Diese sind klein und der Form nach meist oval, seltener rundlich. Ihre Structur ist meist nicht deutlich zu erkennen, da sie sich intensiv dunkel färben; nur einzelne von den rundlichen erscheinen heller, mit deutlichem Kernkörperchen und zahlreichen Paranucleoli versehen. Der Zellleib ist ganz fein granulirt. Der Drüsenhals trägt ein cubisches Epithel, welches breiter als hoch ist wegen der bedeutenden Enge des Drüsenhalses. Hier sind die ebenfalls peripher gestellten Kerne der Zellen gross, theilweise bläschenförmig und scharf begrenzt, theilweise auch eigenthümlich zackig. Im Innern sind sie hell, mit nur einem oder zwei Nucleoli. Das Epithel des Ausführungsganges der Drüsen zeigt dieselben Eigenthümlichkeiten wie das Oberflächenepithel.

9. Der Magen von Tapirus indicus (Tapir).

Leider war der Magen vom Tapir, welchen ich in dem zootomischen Museum unserer Anstalt fand, so mangelhaft conservirt, dass er sich für mikroskopische Zwecke als unbrauchbar erwies Jedoch lassen sich an dem Magen dieses bei unserer Betrachtung so werthvollen Thieres immerhin noch die Eigenthümlichkeiten

an der Schleimhaut wahrnehmen, welche ich als charakteristische für die einzelnen Regionen geschildert habe. Dadurch wurde es mir möglich, wenigstens annähernd die Ausdehnungsverhältnisse einer schon aus der Analogie mit dem Pferdemagen sicher zu vermuthenden Cardiadrüsenzone festzustellen. Selbstverständlich lassen sich unter diesen Umständen genaue Massangaben nicht machen und die Zeichnung, welche in Fig. 5 der Tafel die Grösse der Cardiadrüsenregion veranschaulichen soll, ist nur nach dem Aussehen der Schleimhautstellen entworfen worden. Aus der Zeichnung (s. Tafel Fig. 5) wird ersichtlich, dass der Tapirmagen eine grössere Cardiadrüsenregion zu besitzen scheint, als der Magen des Pferdes. Es bildet in dieser Beziehung der Tapirmagen gewissermaassen eine Uebergangsform von dem mit einer bedeutenden Cardiadrüsenregion versehenen Schweinemagen zur nächsten Stufe, dem Pferdemagen.

In seiner Form ähnelt der Tapirmagen ausserordentlich dem Magen des Pferdes, nur ist er vielleicht etwas mehr in die Länge gezogen. Die Lageverhältnisse von Cardia und Pylorus, sowie die Stärke der Musculatur an der Schlundinsertion entsprechen vollständig den Verhältnissen, wie wir sie vom Pferdemagen kennen. An der Schleimhaut ist ebenfalls eine linke Oesophagealregion und eine rechte Verdauungsschleimhaut wahrzunehmen; erstere ist jedoch erheblich kleiner als beim Pferd und stösst mit der letzteren in einem gefalteten Rande zusammen. An der Verdauungsschleimhaut fällt längs des Margo plicatus eine dünnere, glatte, heller gefärbte, über fingerbreite Region auf, welche sich an diesem Rande hinzieht, nach der kleinen Curvatur zu breiter werdend, sich an dieser entlang fortsetzt und hier mit einer ebenso beschaffenen, vielleicht etwas dickeren Schleimhaut zusammenstösst, welche die Pylorusgegend auskleidet. Diese beiden Schleimhautregionen sind sicher als Cardia- und Pylorusdrüsenregion aufzufassen. Der übrige Theil der Verdauungsschleimhaut, die grosse Curvatur und der grösste Theil der beiden Magenflächen, besteht aus einer dicken, dunkler gefärbten Schleimhaut, welche tiefe Gruben und ein fast borkiges Aussehen besitzt. Diese Partie muss als Fundusdrüsenzone betrachtet werden.

10. Der Magen von Dicotyles torquatus (Pekari).

Der Magen des Pekari (s. Tafel Fig. 1) bietet sowohl durch seine Form, als auch besonders dadurch ein hervorragendes Interesse, dass an ihm zwei Cardiadrüsenregionen vorkommen, welche von der übrigen Verdauungsschleimhaut durch eine Art Vormagen (s. Tafel Fig. 2) geschieden werden.

Form. Der Pekarimagen besteht äusserlich aus 3 ungleichmässig geformten und nach verschiedenen Richtungen hin gekrümmten

Säcken, von denen der linke mit 2 blindsackartigen Anhängen versehen ist. Der mittlere Sack, in welchen der Schlund mündet, ist vom rechten durch eine starke Einziehung am oberen Rande, vom linken durch eine solche ringsherum gehende geschieden. Der linke Sack hat im Allgemeinen eine eirunde Form. Aus seiner oberen Wand entspringen zwei röhrenartige Blindsäcke, die an der oberen Curvatur des Magens mit einander communiciren. Der kürzere und weitere Blindsack verläuft dicht dem Hauptsack anliegend nach hinten, links und unten, während der vordere, engere nach vorn unten und rechts, ebenfalls der Convexität des Hauptsackes folgend, hinzieht. Der rechte Magensack ist durch eine an der hinteren Wand des Magens tiefe, nach der vorderen Wand sich schnell abflachende Furche und durch einen scharfen Einschnitt am oberen Rande vom mittleren Sacke getrennt. Sein Pylorusende wendet sich nach oben, so dass der Anfang des Duodenum in der Höhe der Schlundinsertion zu liegen kommt.

Was die inneren Verhältnisse des Magens anlangt, so communicirt der rechte mit dem mittleren und der letztere mit dem linken Sacke und seinen Anhängen durch je eine 5 Cm. weite Oeffnung. Der mittlere Sack und ein Theil des linken sind mit der gleichen Schleimhaut ausgekleidet wie der Schlund. Dieselbe ist dick und besitzt schon makroskopisch einen cutanen Charakter, zeigt eine derbe verhornte Oberfläche und ein zerklüftetes Aussehen. Im tiefsten Theil des linken Sackes jedoch ist die Schleimhaut dünner, zart und glatt, auf der Oberfläche mit zahlreichen kleinen Gruben versehen. Eine so beschaffene Schleimhaut findet man auch in dem grössten Theil der beiden blindsackartigen Anhänge. Diese tragen nur an einem kleinen Theil der vorderen Wand eine der beschriebenen Schlundschleimhaut ähnliche Auskleidung, welche auch auf den rechten Sack noch 3—4 Cm. weit hinübergreift. Im Uebrigen ist letzterer mit einer ca. 2 Mm. dicken, glatten Schleimhaut ausgekleidet, welche nach dem Pylorus hin dicker wird und ein grubiges Aussehen besitzt. Die Pylorusöffnung ist eng und wird von starken Muskelwülsten umgeben.

Histologisches. Die Verhältnisse der Musculatur sind sehr verschieden in den einzelnen Säcken und den verschiedenen Stellen der Blindsäcke. Der Grund des linken Sackes und die beiden blindsackartigen Anhänge besitzen eine Schleimhaut mit deutlicher Muscularis mucosae, welche nur selten Fortsätze zwischen die Tubuli hineinsendet. Die Dicke der Schleimhaut beträgt 1,5 Mm., ihre Oberfläche zeigt grosse mikroskopische Zotten. Die Drüsenschläuche der Propria mucosae verlaufen leicht gewunden, theilen sich von der Mitte an, rollen sich stellenweise leicht auf, ohne aber eigentliche Knäuelungen zu machen. Die Tubuli sind weit und scheinen eine eigene Membran nicht zu besitzen. Ihre Zellen sind hohe Cylinderzellen mit einem peripher gestellten Kern. Die genauere Structur des Zellleibes und des Kerns lässt sich wegen der eigenthümlichen Art der Härtung nicht genau erkennen. Belagzellen sind jedoch sicher nicht vorhanden. Zwischen den Drüsen

liegt viel zellenreiches Bindegewebe, welches sich bis zum Drüsenhals hinauf erstreckt und oft an einzelnen Stellen am Grunde der Drüsen einen lymphoiden Charakter annimmt.

Der mittlere Sack, der grösste Theil des linken und ein kleiner Streifen des rechten Sackes tragen eine drüsenlose, cutane, 2 Mm. dicke Schleimhaut mit hornigen, kegelförmigen, makroskopischen Papillen, an denen sich wieder mikroskopische erkennen lassen. Auf denselben liegt ein dickes, mehrschichtiges Plattenepithel, dessen oberste Schichten eine zusammenhängende, dicke cuticulare Membran vorstellen.

Der rechte Magensack besitzt in seiner unteren Hälfte eine 1,6 Mm. dicke Schleimhaut mit Belagzelldrüsen, deren Structur jedoch aus dem angeführten Grunde nicht näher bestimmt werden kann. In der oberen Abtheilung wird die Schleimhaut etwas dicker und zeigt feine leistenartige, dicht stehende Vorsprünge, welche mit mikroskopischen Papillen besetzt sind. Die Drüsen gehören ihrer Lage und histologischen Beschaffenheit nach zu den Pylorusdrüsen und haben zwischen sich starke Bindegewebssepten. Im Innern tragen sie hohe schmale Cylinderzellen mit nicht ganz peripher gestellten Kernen. Die Zellen sind heller als die der Cardiadrüsen und erscheinen fast hyalin. Ein grosses Lumen ist im Innern der Schläuche fast stets vorhanden. Gegen den Drüsenhals hin werden die Tubuli enger, die Zellen niedriger und etwas granulirt.

Wenn Meckel[1]) von den Magensäcken des Pekari den linken Sack mit dem Pansen und der Haube, den mittleren mit dem Psalter und den rechten mit dem Labmagen der Wiederkäuer für correspondirend hält, so mag diese Annahme vielleicht zur Gewinnung einer Uebergangsform vom Schwein- zum Wiederkäuermagen nicht ganz ungerechtfertigt sein. Der histologischen Beschaffenheit der Schleimhaut nach müssen wir jedoch den Blindsäcken ganz andere Functionen zuschreiben, als von den entsprechenden Abtheilungen des Wiederkäuermagens erfüllt werden. Im Pekarimagen liefern die Drüsen des linken Sackes und seiner beiden Anhänge, welche als Cardiadrüsen aufzufassen sind, Secrete, die nach der Analogie mit den Secreten der Cardiaregionen anderer Mägen sicher verdauende Eigenschaften besitzen. Was die Grössenverhältnisse dieser Cardiadrüsenregionen zur übrigen Verdauungsschleimhaut anlangt, so übersteigen dieselben in toto die Oberflächenausdehnung der Fundus- und Pylorusdrüsenzone. Meiner Ansicht nach besitzt unter den von mir untersuchten Thieren nächst dem Schweine das Pekari die verhältnissmässig grösste Cardiadrüsenregion.

1) Meckel, Cuvier's Vorlesungen über vergleichende Anatomie. S. 399.

11. Der Magen von Sus scrofa (Schwein).

Da der Magen des Schweines in so gründlicher Weise von Ellenberger[1]) untersucht worden war, so unterliess ich es, denselben mikroskopisch zu bearbeiten, und verweise betreffs der histologischen Eigenthümlichkeiten auf die Arbeit Ellenberger's. An dieser Stelle sei mir nur gestattet, die Resultate der Untersuchungen des genannten Forschers kurz zusammenzufassen. Ellenberger stellte fest, dass am Schweinemagen ausser einer Portio oesophagea, einer Fundus- und Pylorusdrüsenzone eine Cardiadrüsenzone in sehr grosser Ausdehnung vorhanden ist (s. Tafel Fig. 3 u. 4). Dieselbe zerfällt in den primären (s. Tafel Fig. 3 a) und secundären Cardiasack (s. Tafel Fig. 3 b) und es nimmt die letztere den dem Schweinemagen charakteristischen Blindsack ein, während die erstere den ganzen linken Theil, und zwar mindestens ein Drittel, oft fast die Hälfte des ganzen Magens auskleidet. Die Schleimhaut ist in beiden Theilen der Cardiadrüsenzone fast gleich, sie erscheint dünn, glatt und weich, von Farbe weiss und leicht gefaltet oder runzelig.

Mikroskopisch charakterisirt sich die Schleimhaut des Blindsackes durch ihren grossen Reichthum an Lymphfollikeln, welche in ihrer Massenhaftigkeit an die Peyer'schen Plaques des Darmes erinnern und im primären Cardiasack viel weniger vorkommen. Die Drüsen sind in der wenig Zotten tragenden Schleimhaut beider Zonen fast gleich, unterscheiden sich aber wesentlich von den Pylorusdrüsen. Sie liegen nicht sehr dicht nebeneinander, sind tubulös, spalten sich und verlaufen geschlängelt. Ihr Hals ist eng und beginnt in der Tiefe einer Schleimhautgrube, welche gewissermaassen den Ausführungsgang darstellt. Dieser ist mit hohen, schmalen, homogenen Zellen ausgekleidet, deren Kerne ganz peripher liegen, und zwar in einer wenig gekörnten Zellpartie. Der Drüsenkörper enthält hohe, schmale, durchscheinende, granulirte Zellen im Blindsack, während die der primären Cardiadrüsenzone etwas niedriger, cubisch, dicht granulirt und leicht färbbar sind.

Die Pylorusdrüsenschleimhaut trägt schlanke, lange Zotten in ziemlich dichter Lagerung. Die Drüsen sind bedeutend länger als in den Cardiadrüsenzonen, verlaufen geschlängelt, spalten sich erst in den unteren Regionen und enden mit einem knäuelartigen Abschnitt. Im Drüsenkörper kommen nur niedrige, cylindrische, stark gekörnte oder hyaline Zellen vor.

---

1) Ellenberger und Hofmeister, Der Magensaft und die Histologie der Magenschleimhaut der Schweine. Archiv f. wissensch. u. prakt. Thierheilkunde. XI. 4. S. 249.

12. Des Magen von Hyrax syriacus (Klippschliefer).

Der langgezogene Magen von Hyrax ist in seinen Wänden mit dicker Musculatur versehen. Von der Schleimhaut tragen Dreiviertheile eine cutane Schleimhaut mit grossen, blätterigen, verhornten Papillen und dickem Epithel. An der eigentlichen Verdauungsschleimhaut sind mit Sicherheit Regionen nicht zu unterscheiden. Obgleich die Schleimhaut an dem Rande, wo die cutane Schleimhaut aufhört, einen helleren Streifen erkennen lässt, so möchte ich dennoch demselben eine besondere Bedeutung nicht zusprechen. Mikroskopisch konnte der Magen nicht verwerthet werden.

13. Der Magen von Bos taurus (Rind).

Am Labmagen des Rindes, denn nur dieser kommt als eigentlicher Verdauungsmagen in Betracht, vermochte ich eine Cardiadrüsenregion nicht nachzuweisen. Das Aussehen der Schleimhaut erweckte anfänglich die Hoffnung auf das Vorhandensein der gesuchten Zone. Denn von der Labmagenfläche des Segels (Ellenberger), jener Schleimhautfalte, welche die Psalter-Labmagenöffnung begrenzt, zieht sich ein anfangs breiter, in der Mitte schmäler werdender und dann sich wieder verbreiternder Streifen nach dem Pylorus hin. Dieser Streifen ist von hellerer Farbe als die übrige Schleimhaut und nur leicht gefaltet. Jedoch zeigt er nicht jene der Cardiadrüsenzone charakteristische weisse oder grauweisse Farbe und erscheint leicht grubig. Bei der mikroskopischen Untersuchung vermochte ich an keiner Stelle des Labmagens die charakteristischen Cardiadrüsen aufzufinden. Betreffs der übrigen histologischen Verhältnisse des Labmagens der Wiederkäuer verweise ich auf die Arbeit von Pauli[1]), sowie die Histologie von Ellenberger[2]).

14. Der Magen von Ovis aries (Schaf).

Da an der Schleimhaut des Labmagens beim Schaf dieselben makroskopischen Verhältnisse obwalteten, so glaubte ich berechtigt zu sein, bei diesem Thiere dieselben Verhältnisse vorauszusetzen als beim Rinde, und unterliess deshalb eine mikroskopische Untersuchung. Man wird sicher behaupten können, dass auch hier eine Cardiadrüsenregion nicht vorhanden ist.

15. Der Magen von Camelus bactrianus (Trampelthier).

Obgleich sich der Magen der Kameele durch manche Eigenthümlichkeiten von dem Typus des Wiederkäuermagens unterscheidet — ich

1) Zur mikroskopischen Anatomie des vierten Magens der Wiederkäuer. Archiv f. wissensch. u. prakt. Thierheilk. X. S. 124.

2) Vgl. Histologie der Haussäugethiere. S. 686.

erinnere nur an das Fehlen des dritten Magens und den eigenthümlichen Bau des zweiten —, so bot doch der Labmagen in seiner Schleimhaut keine für das Vorhandensein einer Cardiadrüsenzone sprechenden Eigenthümlichkeiten, so dass ich hier, auch schon der Analogie wegen, annehmen möchte, dass eine solche fehlt. Die mikroskopische Untersuchung konnte an dem mangelhaft conservirten Organ nicht ausgeführt werden.

16. Der Magen von Auchenia Lama (Lama).

An diesem Magen, dem ebenfalls der dritte Magen fehlt, glaube ich das Vorhandensein einer Cardiadrüsenregion ausschliessen zu dürfen, da sich keine gegen diese Annahme sprechenden Eigenthümlichkeiten vorfanden.

17. Der Magen von Lepus timidus (Hase).

Eine Cardiadrüsenzone liess sich beim Magen des Hasen nicht nachweisen.

Ueber die Form des Magens und das makroskopische Aussehen der Schleimhaut lässt sich etwas Besonderes nicht anführen.

Histologisches. Die quergestreifte Musculatur des Schlundes setzte sich auf den Magen fort, indem besonders circuläre Fasern, eingestreut in die eigentliche Kreismusculatur, um die Cardia herum verlaufen. Die stärksten Faserbündel der quergestreiften Musculatur liegen jedoch nahe der Submucosa. Im Uebrigen weist der Bau des Magen keine Eigenthümlichkeiten auf, nur verdient eine starke Entwicklung der Muscularis mucosae hervorgehoben zu werden. An der Schleimhaut selbst ist nur eine Fundus- und Pylorusdrüsenregion zu unterscheiden. Erstere beginnt direct an der Cardia mit engen Drüsenschläuchen, welche membranlos erscheinen und eine eigenthümliche Zellform in der Mitte und am Grunde der Drüsen tragen. Diese Zellformen gleichen den Zellen in den Uebergangsregionen und sind gewissermaassen eine Mittelstufe zwischen Haupt- und Belagzellen. Sie stellen grosse Zellen dar, welche zum Theil cylindrisch geformt, meist aber dreieckig oder an einer Seite abgerundet sind und grosse Kerne besitzen. Sie färben sich mit Eosin nicht oder nur schwach roth, und es finden sich diese Zellen in den Drüsen etwa 1—1,5 Mm. um die Cardia herum. Erst dann erblickt man in den Tubuli wirkliche Belagzellen, welche sofort in grosser Menge auftreten und bis nahe an den Drüsenausführungsgang hinaufreichen. Ihre Kerne erscheinen gross und in verschiedenen Structurverhältnissen. Eine Eigenmembran der Drüsen ist auch hier nicht zu entdecken. Das Epithel des Drüsenhalses ist cubisch und besitzt grosse Kerne.

Die Pylorusdrüsenzone lässt keine Besonderheiten erkennen.

18. Der Magen von Lepus cuniculus (Kaninchen).

Ebenso wie beim Hasen fehlt auch dem Kaninchenmagen eine Cardiadrüsenregion; jedoch sind beim Kaninchen immer-

hin einige Belagzellen freie Tubuli an der Cardia vorhanden. Im Uebrigen verdient hervorgehoben zu werden, dass in den beiden von mir untersuchten Mägen das interglanduläre Gewebe der Schleimhaut auffallend reich an eigenthümlichen grossen, glänzenden, sonst structurlosen Körnchen war, welche sich mit Eosin intensiv roth färbten. Obgleich ich mir über die Natur dieser Körnchen keine Schlüsse erlauben möchte, halte ich sie ihres Aussehens wegen dennoch nicht für identisch mit den von Ellenberger[1]) und später von Ehrlich gefundenen eosinophilen Körnchenzellen der Darmschleimhaut.

Bei einer Magenform, welche keine Besonderheiten darbietet, lässt die Schleimhaut makroskopisch zwei deutliche Zonen erkennen; die eine, grauroth gefärbte, nimmt beide Flächen des Magens und die grosse Curvatur ein, während eine graugelbe sich im Pylorustheil und an der kleinen Curvatur vorfindet.

Histologisches. Die Musculatur der Magenwand ist in bekannter Weise angeordnet. An der Schleimhaut, welche 0,7—1,3 Mm. dick ist, bemerkt man eine starke Muskelschicht, von welcher in Verbindung mit dem Bindegewebe sehr feine Septen zwischen den Drüsen in die Höhe steigen, so dass man stellenweise den Eindruck gewinnt, als sei eine Eigenmembran der Drüsen vorhanden. Nach der Art der Drüsen zerfällt die Schleimhaut in eine solche mit Fundus- und eine solche mit Pylorusdrüsen. Erstere nimmt über zwei Drittel der ganzen Schleimhautoberfläche ein. An der Cardia findet man nur wenige Tubuli, welche frei von Belagzellen sind. Hier finden sich auch grosse Magengruben, in welche diese als Cardiadrüsen anzusprechende Tubuli münden. Letztere haben den charakteristischen Verlauf, sind verhältnissmässig eng und tragen ein schmales Cylinderepithel mit peripher gestellten dunklen Kernen. Ihr Zellleib ist granulirt. Zwischen den wenigen Cardiadrüsen ist das interglanduläre Gewebe zahlreicher, als in der eigentlichen Fundusdrüsenregion. Der Uebergang in letztere ist ein plötzlicher. Die Belagzellen sind gross, liegen sehr dicht und füllen die engen Tubuli vollständig aus. Ueber die Pylorusdrüsenzone ist nichts weiter zu erwähnen, als dass dort auffallend lange Zotten vorhanden sind. Die Drüsen sind an dieser Stelle ebenfalls eng und mit dicht liegenden, sich dunkel färbenden Zellen ausgekleidet.

19. Der Magen von Cavia cobaya (Meerschweinchen).

Der Magen vom Meerschweinchen zeigt dieselben Verhältnisse wie der des Kaninchens. Es sind nur 2 Zonen vorhanden, da eine Cardiadrüsenregion fehlt und nur wenige Tubuli an der Cardia ohne Belagzellen als Cardiadrüsen aufzufassen sind.

1) Ueber die eosinophilen Körnchenzellen der Darmschleimhaut. Archiv f. wissensch. u. prakt. Thierheilk. XI. S. 269.

20. Der Magen von Cricetus frumentarius (Hamster).

Der Cricetusmagen (s. Tafel Fig. 9) erweckt besonderes Interesse nicht nur durch seine Form, sondern auch durch das Vorhandensein einer verhältnissmässig grossen Cardiadrüsenzone. Sie beginnt an der Uebergangsstelle des linken in den rechten Magensack, etwa 2 Mm. von der grossen Curvatur entfernt, längs des Margo plicatus, als schmaler Streifen, welcher sehr bald breiter wird, an beiden Magenwänden entlang zieht und nahe der kleinen Curvatur eine Breite von 10 Mm. erreicht. Von hier an machen sich an der kleinen Curvatur entlang die Pylorusdrüsen bemerkbar.

Ueber die Form dieses Magens sagt Cuvier[1]): „Der Magen des Hamsters ist durch eine etwas rechts von der Cardia befindliche Einschnürung in zwei Taschen geschieden. Die Tasche, welche dem grossen Blindsack entspricht, ist von dem übrigen Theil des Magens an der Innenseite durch einen gefransten Vorsprung getrennt, hat eine längliche Gestalt und ist halbmondförmig gekrümmt. Die rechte Tasche dagegen ist mehr rundlich.“ Diese Beschreibung trifft nach meinen Beobachtungen vollkommen das Richtige. Nur möchte ich ihr betreffs der äusseren Form hinzufügen, dass ich an den von mir untersuchten Magen am linken Magensacke gegenüber der Schlundmündung nochmals eine kleine Einziehung fand, welche das in den rechten Sack mündende Uebergangsstück besonders abschnürte. Von der Schleimhaut war die des linken Sackes an dessen blindem Ende sehr stark gefaltet, dick, von gelblich-grauer Farbe. Von der Cardia aus ziehen sich 2 deutlich ausgeprägte Falten an dem oberen Rande des Magens nach der Uebergangsstelle des linken in den rechten Sack hin und begrenzen ein Dreieck, dessen Spitze an der Cardia, dessen Basis nach dem rechten Magensack zu liegt. Die Schleimhaut an dieser Stelle, um die Schlundmündung herum, und in dem kleinen, abgeschnürten Theil des linken Sackes ist leicht gefaltet, grauweiss, setzt sich noch ein kleines Stück in den rechten Magensack hinein fort und stösst mit der grauröthlichen, dickeren Schleimhaut des letzteren in einem gefalteten Rande zusammen. Direct an diesem Rande ist die Schleimhaut besonders nach dem Pylorus hin an der kleinen Curvatur des Magens von hellgrauer Farbe, welche im Pylorus selbst in eine gelbgraue übergeht.

Bei der mikroskopischen Bearbeitung erwies sich der Blindsack des linken Magens als mit cutaner Schleimhaut ausgekleidet. Die Musculatur der Magenwand ist an dieser Stelle stark entwickelt, besonders ist eine dicke Circulärschicht vorhanden, der aussen und innen eine dünne Longitudinalschicht anliegt. Eine Submucosa ist nur gering entwickelt, die Mucosa selbst ist 0,1 Mm. dick, ohne mikroskopischen Papillarkörper, jedoch mit hohen makroskopischen

1) Vorlesungen über vergleichende Anatomie. III. S. 593.

Papillen besetzt, welche mit breiter Basis entspringen und kleinere secundäre Papillen tragen. Die ganze Schleimhaut trägt an der Oberfläche ein dickes, verhorntes Epithel.

Am rechten Magensack ist eine äussere Circulär- und eine innere Longitudinalschicht der Musculatur zu constatiren. Erstere ist besonders an der Uebergangsstelle der beiden Säcke stark entwickelt, während die Längsmusculatur an der kleinen Curvatur entlang in starken Faserzügen auftritt.

Die eigentliche Verdauungsschleimhaut zerfällt in 3 Zonen, welche der Verbreitung der Cardia-, Fundus- und Pylorusdrüsen entsprechen. Die Cardiadrüsenregion liegt an der Uebergangsstelle des linken in den rechten Magensack und besitzt die oben beschriebenen Ausdehnungsverhältnisse. Die Schleimhaut dieser Cardiadrüsenregion ist ca. 0,2 Mm. dick und glatt; Vorsprünge und grössere Vertiefungen sind nur im beschränkten Masse vorhanden. Eine eigentliche Muscularis mucosae macht sich nur andeutungsweise bemerkbar. Die Drüsen sind gleichmässig weit, nur am Halse etwas verengt. Sie erscheinen ungetheilt, nur wenige am Grunde gabelartig gespalten. Sie nehmen in dieser Beziehung gewissermaassen eine Ausnahmestellung gegenüber den Cardiadrüsen anderer Thiere mit grosser Cardiadrüsenzone ein. Eigentliche Wände habe ich an den Drüsen nicht entdecken können; ebenso sind auch die bindegewebigen Faserzüge, welche aus der Submucosa zwischen den Drüsen in die Höhe steigen, nur sehr schwach entwickelt. Die Tubuli sind ausgekleidet mit sehr hohen Cylinderzellen, welche den Innenraum des Schlauches fast vollständig ausfüllen, so dass nur ein beschränktes Lumen bleibt, welches stellenweise vollständig verschwindet. Am häufigsten findet man es noch im Ausführungsgang und zum Theil im Halse der Drüsen, hier aber auch immer mit einer fast homogenen Masse angefüllt, die jedenfalls aus coagulirtem Schleim besteht (s. S. 7). Dieser färbt sich mit Eosin gleichmässig mattrosa und mit anderen basischen Anilinfarben (Anilinblau, Methylenblau, Anilingrün) intensiv dunkel. Die Cylinderzellen selbst sind scharf begrenzt, schmal, mit grossen Kernen, welche etwa in der Mitte der Zellen liegen, manchmal auch nach der Basis zu rücken, niemals jedoch eine ganz periphere Stellung einnehmen. Die Kerne füllen den Querdurchmesser der Zellen vollständig aus und sind sehr scharf begrenzt. Ihre Form ist je nach dem Durchmesser der Zellen rund oder oval; letztere Gestalt ist die vorherrschende. Das Innere des Kerns erscheint mit vielen, intensiv dunkel gefärbten Körnchen angefüllt, welche in einem sehr zarten Fädchennetz liegen. Ein eigentlicher Nucleolus ist nur in wenigen Fällen zu constatiren. Der Zellleib erscheint ganz fein granulirt, am Grunde etwas dichter als in der Mitte der Drüsen. — Den Tubuli der Cardiadrüsen anliegend, theilweise zwischen die Zellen an deren Grunde hineinziehend sieht man sehr oft eigenthümlich dunkle, elliptische Gebilde, welche in feine Fortsätze auslaufen. Letztere sind noch eine Strecke als dunkle Fäden zwischen den Schläuchen zu verfolgen. Man wird nicht fehl gehen, wenn man diese Gebilde für nervöse hält.

Uebergangszone zur Fundusdrüsenregion. Der Uebergang der Cardia- zu den Fundusdrüsen geschieht beim Hamster viel allmählicher, als ich dies bei den übrigen Thieren constatiren konnte. Indem die Cylinderzellen ihre Form ändern und zu Hauptzellen ähnlichen Gebilden werden, treten die Belagzellen zuerst ganz vereinzelt, oft nur eine einzige in einem Tubulus auf. Zu gleicher Zeit scheinen auch die Drüsenschläuche am Grunde sich mehr zu theilen, denn man findet auf senkrechten Schnitten in der Tiefe der Schleimhaut häufiger Querschnitte von Tubuli, als in der Cardiadrüsenregion. In den Tubuli, in welchen die ersten deutlichen Belagzellen auftreten und in den nächst ihnen cardiawärts liegenden findet man nicht selten Cylinderzellen, welche sich mit Eosin intensiv roth färben, und ausserdem machen sich Zellen bemerkbar, welche als Uebergangszellen zu den Belagzellen zu betrachten sind.

Die Fundusdrüsenregion enthält die weiten Tubuli sehr dicht liegend, so dass das bindegewebige Zwischengewebe ganz in den Hintergrund tritt. Eine Membrana propria scheint hier als ganz feine, structurlose Membran vorhanden zu sein. Von den Zellarten herrschen die Belagzellen bedeutend vor. In Form und Lage zeigen die Belagzellen keine Besonderheiten, sie erstrecken sich bis weit in den Drüsenhals hinein und sind von bedeutender Grösse, so dass sie die Tubuli vollständig ausfüllen. Ihre Kerne sind der Zellgrösse entsprechend, ziemlich scharf begrenzt, in ihrer Structur jedoch wechselnd. Die meisten von ihnen erscheinen hell, mit ganz feinen Körnchen gefüllt, manche jedoch mit gröberen Körnern versehen, kleiner und dunkler. Vielfach sieht man die Kerne von einem helleren Hof umgeben, so dass der Zellleib um sie herum durchscheinend ist und die Belagzellen nur an ihrer Peripherie eine dichtere Textur annehmen. Im Uebrigen erscheint das Protoplasma der Belagzellen gleichmässig oder ganz feinkörnig. Von den Hauptzellen sieht man stellenweise nur die Kerne, der Zellleib ist vielfach zerfallen oder nur noch als kleines Protoplasmaklümpchen um den Kern herum sichtbar. Die Zellen des Drüsenhalses sind breit, cylindrisch, mit grossen Kernen. Zellgrenzen sind nicht deutlich sichtbar, Protoplasma feinkörnig, Kerne scharf begrenzt, grob granulirt.

Die Pylorusdrüsen zeichnen sich aus durch engeres Kaliber, ganz gestreckten Verlauf bis nahe zum Grunde, wo Theilung und Schlängelung stattfindet. Die Cylinderzellen sind grösser, als die in den Cardiadrüsen, breiter und nicht so scharf begrenzt. Ein Lumen ist in den Tubuli gut in der Tiefe, seltener im Drüsenhalse sichtbar. Im Lumen der Ausführungsgänge liegen stellenweise leicht durch Eosin rothgefärbte homogene Massen, welche auch auf der Oberfläche der Schleimhaut lagern (Schleim). Die Kerne der Pylorusdrüsen sind sehr gross, meist peripher gestellt, hell und enthalten mehrere Nucleoli.

21. Der Magen von Mus decumanus (Wanderratte).

Der Rattenmagen (s. Tafel Fig. 7 u. 8) gehört zu denjenigen, welche eine grosse Cardiadrüsenregion besitzen. Sie be-

ginnt am Schlunde in einer Breite von 7 Mm., zieht sich an der kleinen Curvatur entlang, erreicht, indem sie auf die beiden Flächen des Magens hinübergreift, ihre grösste Breite von 20 Mm. und geht weiterhin allmählich in die Pylorusdrüsenzone über. Die belagzellenfreie Zone ist also bedeutend grösser, als sie Brümmer[1]) beschreibt und abbildet.

Form. Nach Cuvier[2]) ist die Gestalt des Magens der Ratte folgende: „Bei den eigentlichen Ratten unterscheidet sich die rechte Hälfte des Magens immer von der linken durch grössere Dicke der Wände und einen kreisförmigen Vorsprung, welchen die innere Haut an der Stelle der Vereinigung bildet. Bei der Hausratte, der Wanderratte, der Wurzelmaus finden sich zwei Einschnürungen, welche von jeder Seite der Cardia auslaufen und den Magen in 3 Taschen zu theilen scheinen. Doch finden sich eigentlich nur in der letzteren Art wirklich 3 Taschen.“ Diese Beschreibung entspricht ziemlich genau der Form des Rattenmagens. Ich möchte nur hervorheben, dass die eine, mehr nach dem blinden, linken Ende des Magens zu gelegene Einschnürung nur ganz gering ist und kaum der Erwähnung verdient. Im Innern des Magens bemerkt man, dass seine Schleimhaut in eine linke weissliche Region, welche auch die Schlundmündung umfasst, und eine rechte grauröthliche Partie zerfällt, die nach dem Pylorus zu ein helleres Colorit erkennen lässt. Die innere Grenze beider Regionen entspricht der äusseren stärkeren Einziehung; sie stossen in einem scharfen Rande zusammen und werden nur an der kleinen Curvatur durch eine schwach vorspringende, etwa 2 Mm. hohe Falte getrennt, der ich jedoch nicht die Bedeutung wie Klein[3]) zuschreibe, welcher annimmt, dass diese kleine Falte im Stande sei, durch Contraction den linken vom rechten Magensack vollkommen abzuschliessen. Diese Annahme ist ausserdem auch durch die histologische Untersuchung dieser Falte durch Brümmer[4]) widerlegt worden.

Histologisches. Bei der mikroskopischen Untersuchung zeigte sich, dass die Anordnung der Musculatur der Magenwand keine ganz gleichmässige ist, indem die Dicke der einzelnen Schichten ausserordentlich wechselt. Meist sind 2 Lagen Musculatur vorhanden: aussen eine dünne longitudinale Schicht, der sich nach innen eine dicke circuläre anschliesst. An gewissen Stellen wechselt jedoch das Dickenverhältniss beider Schichten so, dass die äussere Längsfaserschicht überwiegt. Auf die Musculatur folgt nach innen eine als Submucosa anzusprechende Schicht, welche aber durch die Dicke ihrer Bindegewebsfasern auffällt. Zur Mucosa gehörend ist an der eigentlichen Verdauungsschleimhaut eine Muscularis mucosae von

---

1) l. c. S. 172. Taf. III u. IV.
2) l. c. S. 393.
3) Stricker's Handbuch der Lehre von den Geweben. S. 395.
4) l. c. S. 171.

ansehnlicher Stärke vorhanden, welche Fortsätze in die Schleimhaut hineinschickt.

Indem die Schleimhaut des Magens in eine linke cutane Hälfte und eine rechte eigentliche Verdauungsschleimhaut zerfällt, lassen sich an der letzteren 3 verschiedene Zonen mikroskopisch unterscheiden: eine Cardia-, Fundus- und Pylorusdrüsenregion.

Die Cardiadrüsenregion besitzt eine etwa 40—50 μ dicke Schleimhaut. Die Tubuli derselben sind ohne Membrana propria, eng, von bindegewebigen Zwischenzügen begrenzt, in denen, wie erwähnt, zahlreiche Muskelfasern vorkommen. Die Tubuli theilen sich mehrfach und tragen im Drüsenkörper ein hohes Cylinderepithel, welches ein enges Lumen freilässt. An der Basis ziehen sich die Zellen oft in lang zugespitzte Fortsätze aus, mit denen sie sich aneinanderlegen. Besonders am Grunde der Drüsen sind die Zellen sehr hoch, ihre Kerne sind ebenfalls gross und füllen die Zellen in der Breite fast ganz aus. Die Kerne tingiren sich sehr intensiv blau, weil sie mit zahlreichen Körnchen angefüllt sind. Der Zellleib färbt sich mit Eosin nur ganz gering im Körper, im Drüsenausführungsgang dagegen stärker.

Uebergangsschicht. Der Uebergang von der Cardiadrüsenzone zur Fundusschleimhaut ist ein ganz allmählicher. Indem zuerst Belagzellen ganz vereinzelt am Grunde des Tubulus auftreten — oft sieht man nur eine einzige ganz am Grunde gelegen — wird ganz allmählich ihre Zahl nach dem Drüsenkörper zu grösser, es treten zwei, drei und mehr auf, und indem auch die Hauptzellen ihre charakteristischen Formen annehmen, sieht man diese Uebergangsbilder auf 5—6 Mm. der Scheimhaut sich erstrecken. Es ist dies eine Ausdehnung, wie man sie sonst von der Uebergangszone nicht zu sehen gewöhnt ist. Die Belagzellen, welche einzeln auftreten, haben eine eigenthümlich zugespitzte Form, so dass sie unter Umständen fast keulenförmig erscheinen. Auch länglich geformte kommen vor, so dass man mit Sicherheit den Eindruck gewinnt, dass die Belagzellen aus Cylinderzellen hervorgehen. Diese Anschauung wird auch sonst vielfach vertreten, so besonders von Trinkler[1]) in seinen Veröffentlichungen über den Bau der Magenschleimhaut, wo er ausführt, dass zwischen Belag- und Hauptzellen der höheren Wirbelthiere keine strengen Grenzen gezogen werden können; sie gehen ineinander über.

In der Fundusdrüsenregion sind die Tubuli weiter als in der vorigen Zone. Auch hier lassen sich eigentliche Wandmembranen der Tubuli nicht mit Sicherheit erkennen, jedoch laufen zwischen denselben Bindegewebszüge in die Höhe, welche vielfach mit nischenartigen Ausbuchtungen versehen sind. In diesen Nischen liegen stellenweise die grossen runden, ovalen, mandelförmigen oder prismatischen Belagzellen. Die Kerne der Belagzellen sind rund, dunkel tingirt. Der Zellleib erscheint ganz fein granulirt und mit Eosin in-

1) Zur Kenntniss des feineren Baues der Magenschleimhaut, insbesondere der Magendrüsen. Centralblatt f. d. medicinischen Wissenschaften. 1883. S. 161—163.

tensiv roth gefärbt. Besonders hervorzuheben ist, dass die Belagzellen bis in den Drüsenhals, unter Umständen sogar bis dicht unter die Mündung der Drüse hinaufreichen. Die Hauptzellen treten den Belagzellen gegenüber bedeutend in den Hintergrund. Sie sind nur spärlich vorhanden, klein, die grösseren cylindrischen mit grossen Kernen versehen. Meist liegen sie nach innen auf den Belagzellen auf.

Die Pylorusdrüsen sind etwas weiter als die Cardiadrüsen und am Grunde stark geschlängelt. Eine Membrana propria fehlt auch hier. Die Drüsenzellen sind hoch und breit, füllen fast das ganze Lumen der Tubuli aus und sind nach der Basis zu ebenfalls in Spitzen und Fortsätze ausgezogen, welche sich aneinanderlegen. Ihre Kerne liegen peripher, sind ebenfalls gross und mit zahlreichen Nucleoli angefüllt. Im Zellleib findet sich ein Gerüstwerk. Die Zellen des Drüsenhalses werden schmäler, während sich die Tubuli selbst erweitern.

22. Der Magen von Mus musculus (Hausmaus).

Betreffs des Magens der Maus muss ich auf den der Ratte verweisen. Auch bei der Maus sind die Verhältnisse im Allgemeinen denen der Ratte entsprechend, nur muss man eine entsprechende Reduction der Grössenverhältnisse der Schleimhautregionen und der Dicke der Magenwand und Schleimhaut eintreten lassen. Eine Cardiadrüsenregion findet sich also auch bei diesem Thiere.

23. Der Magen von Sciurus vulgaris (Eichhörnchen).

An dem Magen des Eichhörnchens vermisst man eine Cardiadrüsenzone.

Der Magen zeigt keine bemerkenswerthe Form; an seiner Schleimhaut fällt auf, dass die im linken Blindsack eine sehr bedeutende Dicke besitzt, und äusserlich fast den Charakter einer cutanen trägt.

Histologisches. Die Musculatur der Magenwand hat eine Longitudinal- und Circulärfaserschicht. Eine Submucosa ist vorhanden, ebenso wie die Schleimhaut eine besondere Musculatur besitzt, von der aus Fortsätze zwischen die Drüsen hineingehen. An der Schleimhaut selbst lassen sich nur 2 Regionen nachweisen. Nur wenige der allenthalben einer Membrana propria entbehrenden Tubuli an der Cardia sind ohne Belagzellen, jedoch treten letztere in den Drüsen einer 2—3 Mm. breiten Zone nur sehr spärlich auf. Die Belagzellen sind gross, scharf contourirt; ihre Kerne gross, mit zahlreichen Kernkörperchen versehen. Die Hauptzellen erscheinen quadratisch, mit ebenfalls grossen Kernen, deren wechselnde Structur deutlich wahrnehmbar ist. Die Schleimhaut trägt nach innen zottenartige Vorsprünge. Ueber die Pylorusdrüsen ist nichts Bemerkenswerthes zu erwähnen.

24. Magen vom Hydrochoerus Capybara (Wasserschwein).

Durch die mikroskopische Untersuchung liess sich eine Cardiadrüsenregion nicht constatiren.

Ueber die Form des Magens ist nichts Besonderes zu sagen; ebensowenig über das makroskopische und mikroskopische Verhalten der Schleimhaut, da auch bei diesem Magen die eingetretene Fäulniss Veränderungen in den zelligen Elementen geschaffen hatte, welche über deren Structur keine sicheren Schlüsse mehr gestatteten. Jedoch liess sich immer noch so viel erkennen, dass eine Cardiadrüsenregion nicht vorhanden war. Direct an der Cardia treten sofort Belagzellen in den Tubuli auf und nehmen schnell an Menge zu.

25. Der Magen von Pteromys volucella (Sciuropterus volucella) (Assayan, Flughörnchen).

Die Lage und Form dieses Magens bietet kein Interesse. Seine Schleimhaut zeigt in der linken Hälfte leicht prominirende Fältchen, welche sich theilweise netzartig anordnen. Hier ist die Schleimhaut dicker als im Pylorustheil, jedoch sind sonst besondere Eigenthümlichkeiten nicht zu constatiren. Ob eine Cardiadrüsenregion vorhanden ist, lässt sich makroskopisch nicht feststellen; eine mikroskopische Untersuchung war wegen der vorgeschrittenen Maceration der Schleimhaut erfolglos.

26. Der Magen von Erinaceus europaeus (Igel).

An der Schleimhaut des Igelmagens ist nur eine sehr beschränkte Cardiadrüsenregion vorhanden, welche sich in einer Breite von 2—3 Mm. rings um die Cardia erstreckt.

In seiner Form zeigt der Magen des Igels nichts Besonderes. Die Schlundschleimhaut hört direct an der Cardia mit einem leicht gefalteten Rande auf. An der Magenschleimhaut scheinen sich nach der makroskopischen Besichtigung 2 Schleimhautregionen vorzufinden, von denen die eine röthlichgrau und stark gefaltet ist, die grosse Curvatur und den grössten Theil der Flächen des Magens einnimmt, während die andere sich längs der kleinen Curvatur von der Cardia bis zum Pylorus entlang zieht. Letztere erscheint gelblichweiss gefärbt, glatt und leicht längsgefaltet.

Histologisches. Bei der mikroskopischen Untersuchung zeigte sich, dass die Musculatur der Magenwand im Wesentlichen aus 3 Schichten besteht, von denen die äusserste in der Nähe der Schlundinsertion aus quergestreiften Muskelfasern besteht, welche sich ein Stück auf die Magenwand fortsetzen. An der übrigen Magenwand liegt aussen eine 0,2 Mm. starke Längsmusculatur, mit welcher sich eine starke Circulärfaserschicht durch eine dicke Schicht Binde-

gewebe vereinigt. In diesem und zum Theil zwischen den Bündeln der Circulärmusculatur verlaufen starke Blutgefässe, von denen Aeste direct in die Mucosa ziehen. Der Circulärmusculatur liegt unmittelbar eine längsgerichtete Muskelschicht ohne eine bindegewebige Zwischenschicht an. Hierauf folgt gleich die Mucosa, durch eine nur sehr dünne Submucosa mit der vorigen verbunden.

An der Schleimhaut lassen sich im Wesentlichen nur 2 Regionen, eine Fundus- und Pylorusdrüsenzone, erkennen. Der Uebergang der Schlundschleimhaut in die eigentliche Magenschleimhaut ist kein plötzlicher, sondern vollzieht sich ganz allmählich. Der Papillarkörper der cutanen Schleimhaut wird niedriger und verschwindet; die Dicke der Epithelschicht wird ebenfalls geringer und das Plattenepithel geht schliesslich in Cylinderepithel über. In dieser Zone sieht man in den tieferen Schichten eine dichte Körnung durch Einlagerung lymphoider Zellen, welche zu follikelähnlichen Haufen zusammenliegen. Die Tubuli der Drüsen beginnen als kleine Epithelgruben, welche allmählich tiefer werden und schliesslich kleine Schläuche darstellen. Diese theilen sich nicht und sind bis zum Grunde mit einem hohen Cylinderepithel ausgekleidet. Diesen Theil der Schleimhaut, welcher sich in einer Breite von 2—3 Mm. rings um die Schlundmündung erstreckt, kann man als die Cardiadrüsenregion auffassen. Die Drüsenzellen der letzteren sind hoch, fast rein cylindrisch, mit gleichmässigem Zellleib und peripher gestellten grossen Kernen. Während eine Membrana propria der Tubuli nicht nachgewiesen werden kann, sind die Grenzen der Drüsenzellen sehr scharf markirt. Am Grunde der Drüsen ist die schon erwähnte Anhäufung von lymphoiden Zellen auch hier noch vorhanden, jedoch nicht in dem Grade, wie direct an der Cardia. — Der Anfang der Fundusdrüsenregion wird charakterisirt durch das plötzliche Auftreten von Belagzellen, zuerst am Grunde der Tubuli, dann allmählich auch im Körper der Drüsen und durch den allmählichen Uebergang der hohen Cylinderzellen in die charakteristischen Hauptzellen. Die Belagzellen sind gross, kugelig und verdrängen dort, wo sie vorhanden sind, fast vollständig die Hauptzellen. Letzteres Verhalten wird am deutlichsten im Körper der Drüsen, wo die Belagzellen am dichtesten liegen, während man am Grunde öfter noch einzelne Hauptzellen zwischen ihnen eingelagert findet. Die Kerne der Belagzellen sind bläschenförmig, nicht sehr tingirbar und mit vielen feinen Nucleoli angefüllt. In der Nähe der Curvatura major fällt an den Tubuli der Fundusdrüsen gegen den Pyrolus hin eine mehrfache Theilung und Windung in der Tiefe auf. — Die Pylorusdrüsen sind ebenfalls geschlängelt und unterscheiden sich durch ihre grosse Weite, sowie die Höhe ihrer Cylinderzellen wesentlich von den Cardiadrüsen. In dieser Region sind ausserdem grosse Buchten vorhanden, in welche die Drüsenausführungsgänge hineinmünden. Auch das interglanduläre Gewebe erscheint in der Pylorusdrüsenzone vermehrt und gleichfalls ausgezeichnet durch Anhäufungen lymphoider Zellen, welche nur selten die Oberfläche erreichen und meist am Grunde zwischen den Drüsen gelagert sind.

Die Ausdehnung der Pylorusdrüsenschleimhaut ist eine verhältnissmässig grosse. Sie reicht an der kleinen Curvatur bis auf 1,5 Cm. an die Cardia heran, so dass nur eine ca. 1,2 Cm. breite, mit Belagzellen versehene Schleimhautpartie die resp. Cardiadrüsenregion von der Pylorusdrüsenschleimhaut trennt.

27. Der Magen von Talpa europaea (Maulwurf).

Eine Cardiadrüsenregion lässt sich am Magen des Maulwurfs nicht nachweisen.

Bei einer Form des Magens, welche keine Besonderheiten aufweist, lassen sich auch an der schmutzig weissen, gering gefalteten Schleimhaut makroskopisch keine Grenzen wahrnehmen. Die Schlundschleimhaut hört an der Cardia plötzlich auf. Bei der mikroskopischen Untersuchung zeigt sich, dass die Musculatur der Magenwand wesentlich aus Längsfaserschichten besteht; von der Kreismusculatur kann man nur hin und wieder einzelne durchschnittene Faserzüge wahrnehmen. In den Drüsentubuli an der Cardia treten sofort Belagzellen auf. Die Fundusdrüsen nehmen in der Magenschleimhaut die grösste Ausdehnung ein, so dass die Pylorusdrüsenzone verhältnissmässig klein erscheint. Die engen Drüsen des Fundus liegen sehr dicht, haben einen welligen Verlauf, so dass man die einzelnen Tubuli in ihrer Richtung kaum verfolgen kann. Ihre Belagzellen zeichnen sich durch ihre bedeutende Grösse und Menge aus. Das interglanduläre Bindegewebe ist nur sehr schwach entwickelt, eine Muscularis mucosae macht sich nur andeutungsweise bemerkbar. — Die Pylorusdrüsen weisen keine Eigenthümlichkeiten auf.

28. Der Magen von Canis familiaris (Hund).

An der Schleimhaut des so viel untersuchten Hundemagens vermochte ich weder makroskopisch, noch mikroskopisch eine Cardiadrüsenregion zu entdecken. In dieser Beziehung möchte ich mir erlauben, einen kleinen Irrthum zu berichtigen, welcher sich in dem Handbuch der vergleichenden Histologie von Ellenberger eingeschlichen hat, indem dieser Forscher dort eine Cardiadrüsenzone beim Hund erwähnt. Im Grundriss desselben Verfassers werden jedoch die Verhältnisse richtig dargestellt.

An den von mir mikroskopisch untersuchten Mägen fand ich an dem Rande, in welchem Schlund- und Magenschleimhaut zusammenstossen, nur einige Drüsentubuli frei von Belagzellen. Zwar war die Zahl derselben bei den verschiedenen Individuen eine wechselnde, aber trotzdem wurde durch sie niemals ein als Region anzusprechender zusammenhängender Streifen gebildet.

Des Weiteren mich über die Histologie dieses Magens zu verbreiten, halte ich bei der Menge und Vorzüglichkeit der über

denselben vorhandenen Arbeiten für überflüssig. Hervorgehoben zu werden verdient jedoch das Vorhandensein grosser Mengen tubulo-acinöser Schleimdrüsen in der Submucosa des Schlundes.

29. Der Magen von Felis domestica (Hauskatze).

Wenn auch makroskopisch und mikroskopisch an der Schleimhaut des Katzenmagens im Wesentlichen nur zwei Regionen vorkommen, so lehrt doch der mikroskopische Befund, dass eine Cardiadrüsenregion angenommen werden kann, wenn man einen 2 Mm. breiten Ring um die Cardia herum mit Drüsen ohne Belagzellen als Cardiadrüsenregion ansprechen will.

Histologisches. Die Musculatur der Magenwand besteht im Wesentlichen aus 2 Muskelschichten, von denen jedoch die äussere in mehrere dünne Faserzüge zerfällt, welche durch dickere Bindegewebsmassen miteinander in Verbindung stehen. In dieser Bindegewebsschicht liegen auffallend zahlreiche und grosse Ganglienhaufen. Nach innen folgt dann weiter eine sehr starke Circulärfaserschicht, welcher sich eine gut ausgebildete Submucosa anschliesst.

An der Schleimhaut sind nur 2 Regionen vorhanden, abgesehen von dem schmalen Ring von Cardiadrüsen um die Schlundmündung herum. Die Cardiadrüsen nehmen nicht nur direct an dem Rande ihren Anfang, wo die cutane Schleimhaut des Schlundes mit der Verdauungsschleimhaut zusammenstösst, sondern sie schieben sich noch etwas in die Propria der cutanen Schleimhaut hinein, so dass ihre Ausführungsgänge einen sehr schrägen Verlauf haben müssen. An dieser Stelle sind die Drüsen wenig zahlreich, das zellenreiche Bindegewebe waltet noch vor und verliert sich unter Zunahme der Drüsen ganz allmählich. Die Cardiadrüsen charakterisiren sich sofort als solche durch die ihnen eigenthümlichen, am Drüsenhalse beginnenden Theilungen. In der Tiefe erweitern sich die Drüsen oft beträchtlich, so dass man auf Querschnitten oft grosse buchtige oder elliptische Hohlräume antrifft. Eine Membrana propria vermochte ich an den Drüsen nicht zu entdecken. Die Zellen der Cardiadrüsen gehören am Grunde und Körper zu den Cylinderzellen, welche mit breiter Basis aufsitzen und nach dem Lumen der Drüsen zu schmäler werden. Die Zellgrenzen sind deutlich, die Kerne zumeist rund. Das Innere der letzteren ist sehr verschieden, indem die Mehrzahl der Kerne hell und mit vielen feinen, dunkel tingirten Körnern gefüllt erscheint, während andere zackig und fast gleichmässig dunkel sind. Der Zellleib ist am Grunde mit einem feinen Netzwerk versehen, sonst hyalin. Im Drüsengrund werden die Zellen cubisch, mit grossen Kernen, während sie sich im Ausführungsgang wieder zu hohen schmalen Cylinderzellen umwandeln, wie sie die Oberfläche trägt.

Die Uebergangszone macht sich dadurch bemerkbar, dass vereinzelte Belagzellen in der Mitte der Tubuli auftreten und später

nach dem Grunde und dem Halse hinaufrücken. Ihre Menge ist auch bei der Katze eine so bedeutende, dass selbst im Fundus die Hauptzellen ihnen gegenüber zurücktreten. Ueber die Form und Beschaffenheit derselben ist etwas Besonderes nicht zu sagen.

Im Pylorus fällt in der Schleimhaut der ausserordentliche Reichthum an Lymphfollikeln auf, welche, meist scharf begrenzt durch Bindegewebszüge, am Grunde der Schleimhaut liegen. Die Form der Pylorusdrüsen ist die charakteristische, mit geradem Verlauf bis über die Mitte hinaus und dann beginnende Theilung und Aufknäuelung. Die Tubuli sind weit, mit hohen, schmalen Cylinderzellen ausgekleidet, die einer Basalmembran aufzusitzen scheinen. Ihre Kerne liegen nahe der letzteren, sind gross und mit deutlichen Nucleoli versehen.

In der ganzen Schleimhaut des Katzenmagens tritt eine eigenthümliche, direct am Grunde der Drüsen auf der Muscularis mucosae liegende Schicht auf, welche eine Stärke von 2—3 μ besitzt und in ihrer Textur vollständig homogen ist. Es ist dies die zuerst von Langer bei Fischen, dann von Zeissl[1]) bei der Katze beschriebene homogene Schicht (Glasschicht), welche jedenfalls aus feinen, homogenen Bindegewebsfibrillen besteht.

30. Der Magen von Felis minuta.

Die Magenform zeigt von der des Katzenmagens überhaupt keine Abweichungen, nur scheint mir der Pylorustheil etwas grösser als gewöhnlich zu sein. Wegen der ungenügenden Conservirung ist der Magen histologisch nicht verwerthbar. Makroskopisch ist eine Cardiadrüsenregion nicht nachweisbar.

31. Der Magen von Mustela martes (Marder).

Die Form des Mardermagens ist die den Fleischfressern eigenthümliche, nur erscheint sie etwas langgezogen. Ueber die Structur der Magenwand und die Schleimhautverhältnisse ist etwas Besonderes nicht zu erwähnen, da eine Cardiadrüsenregion nicht gefunden wurde. Die Belagzelldrüsen beginnen sofort an der Schlundschleimhaut. Sie tragen sehr reichlich die Belagzellen, von denen sich nicht bestimmt behaupten lässt, ob sie nicht auch in Nischen liegen, wie z. B. beim Schwein.

32. Der Magen von Nasua rufa (Nasenbär).

Eine Cardiadrüsenregion fehlt dem Magen des Nasenbären, trotzdem das makroskopische Aussehen der Schleimhaut eine solche vortäuschte. Jedoch ist hervorzuheben, dass sich in der Submucosa des Schlundendes grosse Drüsenlager befinden.

1) Wiener Academie d. Wissenschaften; mathem.-naturw. Klasse. Bd. 72. 3. Abth. 10. Juni 1875.

In seiner Form stellt der Magen einen ovalen Sack dar, an dessen oberer Seite nach links der Schlund ein-, nach rechts der Pylorus ausmündet. Beide liegen 2,5 Cm. weit voneinander. Um den Pylorus herum gewahrt man starke circuläre Musculatur, während solche an der Cardia nicht zu finden ist. An der Schleimhaut sieht man makroskopisch 3 Regionen. Um die plötzlich am Magen aufhörende Schlundschleimhaut herum liegt eine hellgraue, fein streifig erscheinende Schleimhaut, welche sich an der kleinen Curvatur entlang zieht und in deren ebenso beschaffene Schleimhaut übergeht. Der grösste Theil der Magenschleimhaut erscheint jedoch dicker und grubig.

Histologisches. Betreffs der Magenwand ist nur hervorzuheben, dass die quergestreifte Musculatur des Schlundes nach dem Magen hin ausstrahlt. Die Drüsen in der Submucosa des Schlundes sind tubulo-acinöser Natur, mit hohen Cylinderzellen ausgekleidet, welche hell und mit peripher gestellten kleinen Kernen versehen sind. Die Zellen zeigen nach dem Innern zu stellenweise einen Zerfall, so dass man in Verbindung mit dem Aussehen der Drüsen den Eindruck gewinnt, dass die Drüsen Schleim produciren.

In der Fundusdrüsenregion fallen auf der Oberfläche dicke Zotten auf, welche aus starken, wenig kernreichen Bindegewebszügen bestehen. Das interglanduläre Bindegewebe ist in diesem Schleimhauttheile überhaupt auffallend stark entwickelt, so dass sich zwischen den Drüsenschläuchen oft dicke Bindegewebsbündel in die Höhe ziehen. Die Belagzellen sind nicht sehr zahlreich vorhanden und in Form und Lage nicht auffallend. Ihre Kerne sind nur undeutlich sichtbar. Die Hauptzellen sind klein und mit grossen Kernen versehen. An den Pylorusdrüsen sind keine Besonderheiten zu constatiren.

33. Der Magen von Procyon lotor (Waschbär).

Leider befand sich auch dieser Magen in einem Zustande, der die mikroskopische Bearbeitung ausschloss. Nach dem Aeusseren der Schleimhaut ist das Vorhandensein einer Cardiadrüsenregion nicht anzunehmen. Die Form des Magens erweckt kein besonderes Interesse.

34. Der Magen von Phoca vitulina (Seehund).

An dem Magen des Seehundes hat sich durch die mikroskopische Untersuchung eine Cardiadrüsenregion nicht nachweisen lassen, obgleich ein 2 Cm. breiter Streifen, welcher sich an der kleinen Curvatur entlang zieht und dessen Aussehen sich wesentlich von dem der übrigen Schleimhaut unterscheidet, das Vorhandensein einer Cardiadrüsenzone vermuthen liess.

Form. In seiner Gestalt ähnelt dieser Magen dem der meisten Fische. Er ist länglich, biegt sich nach vorn um und zerfällt da-

durch in 2 Säcke: einen grösseren linken und kleineren rechten Pylorussack. Die Umbiegungsstelle selbst könnte man als eine Art Blindsack auffassen.

Mikroskopisches. Die Muskelhaut des Magens lässt 3 Schichten erkennen: eine äussere Längs-, mittlere Kreis- und innere Längsfaserschicht, welche an den verschiedenen Stellen eine verschiedene Dicke aufweisen. Die Submucosa ist nur schwach entwickelt, dagegen ist eine deutliche Muskelschicht der Schleimhaut vorhanden, welche schwache Fortsätze in die Mucosa hineinsendet. Die Oberfläche der Schleimhaut trägt feine Zotten, ihre Drüsen sind im linken Sack und dem blinden Ende Belagzelldrüsen, deren Reichthum an Belagzellen die Hauptzellen sehr in den Hintergrund treten lässt. Im Pylorustheil des Magens sind die Zotten grösser und stehen dichter. Die Drüsen sind dort eng und rollen sich am Grunde sehr stark auf. Sie tragen schmale, hohe Cylinderzellen mit peripher gestellten Kernen. Zell- und Kernstructuren sind an dem nicht zu histologischen Zwecken vorbereiteten Magen nicht gut zu erkennen.

35. Der Magen von Vespertilio murinus (Fledermaus).

Eine Cardiadrüsenregion lässt sich am Magen der Fledermaus nicht constatiren. Seine Form bietet keine Besonderheiten.

Histologisches. Ueber die Musculatur der Magenwand lässt sich nichts Besonderes berichten. Die Schleimhaut zerfällt makroskopisch und mikroskopisch in eine Fundus- und Pylorusdrüsenregion. Gleich in den ersten Tubuli, welche an dem Rande liegen, wo die Schlundschleimhaut aufhört, treten grosse Belagzellen nahe dem Grunde der Drüsen auf. Eine Strecke weit sind sie noch in spärlicher Anzahl in den Drüsen vorhanden und werden dann erst häufiger. Im Allgemeinen jedoch ist ihre Menge nicht erheblich, ihre Grösse aber ist auffallend. Die Hauptzellen sind als scharf contourirte cubische Zellen mit grossen Kernen deutlicher wahrnehmbar, als bei anderen Thieren.

In der Pylorusdrüsenregion sind auffallend grosse, breite Vorsprünge und tiefe Magengruben vorhanden. Die Drüsenzellen sind scharf contourirt und mit ovalen, peripher gestellten Kernen versehen. Sie färben sich mit Eosin ziemlich stark roth und weichen wenig von dem Charakter der Oberflächenepithelien ab.

36. Der Magen von Galeopithecus philippinensis s. Lemur volans (Kagung).

Dieser Magen stellt ein darmähnliches, langgezogenes Organ dar, in welches der Schlund ganz allmählich übergeht. Nach links besitzt er einen kleinen, zugespitzten Blindsack, ein ebensolcher findet sich in einer Länge von 3 Cm. am Pylorus und schnürt sich dort scharf vom Magen ab. Nach dem Pylorus hin verengt sich der Magen ganz bedeutend und die Schleimhaut bildet an der Uebergangsstelle in den

Pylorusblindsack eine Art Klappe. Direct hinter dieser Klappe entspringt das Duodenum. — Die Schleimhaut lässt der schlechten Conservirung wegen keine Regionen erkennen, so dass also auch über das Vorhandensein einer Cardiadrüsenzone kein Aufschluss gewonnen werden kann.

37. Der Magen von Chiromys madagascariensis (Fingerthier).

An der Form dieses Magens ist nur die Nähe von Cardia und Pylorus auffallend, in welchen der Magen plötzlich durch eine Einschnürung übergeht. Die Schleimhaut erscheint verhältnissmässig dünn, nur im Pylorus ist sie etwas dicker. Die weiss gefärbte Schlundschleimhaut hört an der Cardia plötzlich auf. Makroskopisch sind keine auffallenden Unterschiede in den Schleimhautverhältnissen wahrzunehmen, so dass über das Vorhandensein einer Cardiadrüsenregion nicht bestimmt entschieden werden kann. Die mikroskopische Untersuchung wird durch die Conservirung des Magens ausgeschlossen.

38. Der Magen von Cercopithecus ruber (Husarenaffe).

Der Fäulnisszustand des Magens gestattet keine sicheren Schlüsse auf seine histologischen Verhältnisse. Eine Cardiadrüsenregion scheint jedoch nicht vorhanden zu sein. In der Nähe der Cardia ist die Schleimhaut ausserordentlich reich an lymphoiden Elementen, so dass sie fast cytogen erscheint.

39. Der Magen von Troglodytes niger (Schimpanse).

Leider befand sich der Magen dieses wichtigen anthropoiden Affen, als ich ihn erhielt, schon in einem Zustande der beginnenden Fäulniss begriffen, so dass die mikroskopischen Bilder keine ganz sicheren werden konnten. Deshalb ist es mir unmöglich, die feineren histologischen Verhältnisse dieses Magens zu beschreiben. Jedoch glaube ich mit Sicherheit behaupten zu können, dass eine Cardiadrüsenregion vorhanden ist und zwar in einer Breite, welche sich auf 3—4 Cm. um die Cardia herum erstreckt und fast die doppelte Breite der beim Menschenmagen vorkommenden Cardiadrüsenregion erreicht.

40. Der Magen von Hapale (Silberäffchen).

Dieser Magen bietet weder in der Form, noch in seinen Schleimhautverhältnissen ein Interesse. Da der Magen für mikroskopische Untersuchungen unbrauchbar war, so kann ich zwar die Abwesenheit einer Cardiadrüsenregion nicht mit absoluter Sicherheit behaupten, glaube aber das Fehlen einer solchen nach dem Aussehen der Schleimhaut annehmen zu müssen.

41. Der Magen des Menschen.

Bei der bekannten Schwierigkeit, normale menschliche Magen in frischem Zustand zu bekommen, war es mir nicht möglich, einen Magen zu erhalten, welcher bei der mikroskopischen Untersuchung absolut sichere Bilder darbot. Trotzdem ich vier Magen bearbeitete, war doch nur einer darunter, welcher noch annähernd gute Zellformen erkennen liess; aber dieser Magen schien mir wieder in anderer Beziehung nicht normal. Trotzdem konnte ich mich sowohl bei diesem Magen, als auch bei den anderen drei von dem Vorhandensein einer Cardiadrüsenzone überzeugen (s. Tafel Fig. 10). Dieselbe wird bisher in keiner menschlichen Histologie erwähnt, so dass ich wohl annehmen darf, dass über sie noch keine Erfahrungen vorliegen. Es zieht sich die Cardiadrüsenzone als ein 1—3 Cm. breiter Ring um die Cardia herum, dessen Ausdehnung individuell verschieden ist und auch an ein und demselben Magen nicht allenthalben die gleiche Breite aufweist. Die Drüsentubuli zeigen an dieser Stelle einen sehr variablen Verlauf. Ueber die Zellformen und deren feinere Structur gestatte ich mir aus dem angeführten Grunde keine Schlüsse und verweise im Uebrigen auf die Lehrbücher über Histologie.

II. Physiologisches.

Aus leicht erklärlichen Gründen konnten zur Erforschung der physiologischen Eigenschaften der Cardiadrüsenregion nur wenige Thiere Verwendung finden. Die Versuche wurden angestellt mit der Cardiadrüsenregion von 1 Schwein, 3 Pferden, 4 Ratten und 2 Hamstern, und ihre Ausführung geschah in der S. 11 geschilderten Weise. Da über die diastatischen Wirkungen der Cardiasäcke des Schweines schon die ausführlichen Untersuchungen von Ellenberger und Hofmeister[1]), sowie die von Negrini[2]) vorliegen, welch Letzterer unabhängig von den ersteren Forschern zu gleicher Zeit zu denselben Resultaten gelangte, so beschränkte ich mich darauf, nur einen Schweinemagen zur Untersuchung zu verwenden.

---

1) Der Magensaft und die Histologie der Magenschleimhaut der Schweine. Archiv f. wissenschaftl. u. prakt. Thierheilk. XI. S. 249.

2) Intorno allo sviluppo e struttura della mucosa gastrica del majale. Giorn. di Anat. Fisiol. e Patolog. degli animali. XVIII. 121.

Die Prüfung der in den Brütofen mit Stärkekleister gebrachten Extracte auf Zucker erfolgte zuerst nach 5 Stunden. Sie ergab:

beim Pferd I Spuren von Zucker
= = II keinen =
= = III Spuren = =
= Schwein 0,01 Proc. = (primärer Cardiasack)
= = Spuren = = (secundärer =)
bei der Ratte I u. II = = =
= = = III = IV 0,05 Proc. =
beim Hamster I u. II nach 3 Stunden 0,83 Proc. Zucker.

Ausser diesen nach 5 resp. 3 Stunden vorgenommen Zuckerproben wurden noch die betreffenden angesetzten Flüssigkeiten nach 24 Stunden auf die in dieser Zeit erzeugte Zuckermenge geprüft. Diese Prüfungen lieferten folgende Ergebnisse:

beim Pferd I 0,053 Proc. Zucker
= = II 0,05 = =
= = III 0,125 = =
= Schwein 0,20 = = (primärer Cardiasack)
= = 0,11 = = (secundärer =)
bei der Ratte I und II 0,20 = =
= = = III = IV 0,25 = =

Beim Hamster fand eine Prüfung nach 24 Stunden nicht statt. Diese letztere besitzt überhaupt nur einen relativen Werth, während die Zuckermengen, welche nach der kurzen Zeit von 3 resp. 5 Stunden nachgewiesen wurden, ausschliesslich bezeichnend sind für die Wirksamkeit des in den betreffenden Cardiadrüsen enthaltenen Fermentes. Obgleich Ellenberger und Hofmeister[1]) bei der Veröffentlichung ihrer Arbeit über den Schweinemagen die Frage noch offen lassen, ob dieses vorgefundene Ferment in den Cardiadrüsen producirt werde, oder dort nur, vom abgeschluckten Speichel stammend, imbibirt worden sei, so möchte ich annehmen, dass ein diastatisches Ferment wirklich in den Drüsen producirt wird. Denn wenn nach 24 stündigem Auswässern des Schleimhautbreies, welches unter mehrfachem Wechseln des Wassers ausgeführt wurde, immer noch ein wirksames Ferment vorhanden ist, so kann es sich wohl nicht mehr um ein imbibirtes handeln. Es wird im Gegentheil etwas von dem vorhandenen hier gebildeten Ferment mit ausgewaschen worden sein, so dass die diastatischen Wirkungen der künstlichen Extracte

1) l. c. S. 267.

hinter der normalen physiologischen im Thierkörper zurückbleiben müssen. Dass überhaupt ein diastatisches Ferment vorhanden ist, und die beobachtete Umwandlung von Stärke in Zucker nicht als eine einfache Wirkung von in Zersetzung begriffenen Eiweisskörpern anzusehen ist, geht gleichfalls aus den Untersuchungen von Ellenberger und Hofmeister[1]) über die Verbreitung des saccharificirenden Fermentes im Pferdekörper hervor. Genannte Forscher konnten beim Blute und den verschiedenen Gewebe des Pferdekörpers niemals nach 5 Stunden Zucker nachweisen und erst nach 20 resp. 40 Stunden fanden sie geringe Zuckermengen vor. Dieser letztere Umstand giebt uns auch Veranlassung, die Resultate der längere Zeit im Brütofen verbliebenen Extracte mit Vorsicht aufzufassen. Denn hier kann es sehr leicht das schwache und langsam wirkende saccharificirende Ferment des Blutes oder der Gewebe der Magenschleimhaut sein, welches Kupfer reducirt und Zuckermengen vortäuscht, die gar nicht vorhanden sind.

Was die Intensität der Wirkung des in den Cardiadrüsen der untersuchten 4 Thiere producirten diastatischen Fermentes anlangt, so scheint mir dasjenige des Hamsters das kräftigste zu sein. Hier wurden schon nach 3 Stunden 0,83 Proc. Zucker gefunden, eine Menge, welche bei den anderen Thieren weder nach 5 Stunden, noch nach 24 Stunden erreicht wurde. Nächst dem Hamster zeigt das Cardiadrüsenextract der Ratte die stärksten diastatischen Wirkungen, denn es liess sich hier nach 5 Stunden eine etwa 5mal grössere Menge von Zucker nachweisen, als in derselben Zeit von dem Extracte des Schweines producirt wurde. Die Cardiadrüsenregion des Pferdes besitzt nur ein schwach wirkendes saccharificirendes Ferment.

Entspricht nun aber die Function der Cardiadrüsenregion im Thierkörper diesen auf künstliche Weise gewonnenen Untersuchungsergebnissen, d. h. kann das Secret der Cardiadrüsen sich wirksam bei der Amylolyse im Magen betheiligen? Diese amylolytische Periode der Magenverdauung ist übrigens erst in neuester Zeit durch die Untersuchungen von Ellenberger und Hofmeister bei Schwein und Pferd als wirklich und eine beträchtliche Zeit lang bestehend nachgewiesen worden, während sie beim Menschen und den Carnivoren jedenfalls eine geringere Dauer in Anspruch nehmen wird. Bisher fand man in den physiologischen Lehrbüchern immer nur die Anschauung vertreten, dass im Magen

1) Ueber die Verbreitung des saccharificirenden Fermentes im Pferdekörper. Archiv f. wissenschaftl. u. prakt. Thierheilk. VIII. S. 91.

ausschliesslich die Verdauung der Eiweisskörper, also nur eine Proteolyse stattfinde. Nunmehr aber wissen wir, dass letztere zwar die bedeutendsten Vorgänge der Magenverdauung umfasst, dass aber trotzdem auch im Magen eine nicht unbeträchtliche Menge von Amylaceen in Zucker und weitere Umwandlungsproducte übergeführt wird. Diese letztere Amylolyse kann jedoch nur so lange von Statten gehen, als nicht die Säuremenge des Magensaftes die Wirkung der diastatischen Fermente beeinträchtigt oder aufhebt.

Ist nun der Magen so eingerichtet, dass die Säurequellen, d. h. die Fundusdrüsen bis an die Cardia herangehen, dann kann die Stärkeverdauung nur unbedeutend sein, weil nicht nur die aus der Spaltung des Zuckers sich bildende Milchsäure an Menge zunimmt, sondern auch die in den Drüsen des Fundus producirte Salzsäure sich in solchen Mengen ansammelt, dass bald die Stärkeverdauung ihr Ende erreichen muss (Carnivoren). Befindet sich aber zwischen Cardia und der Säurequelle eine andere Region, z. B. eine grössere ösophageale, eingeschoben, so kann hier die Stärkeverdauung länger von Statten gehen, weil die Salzsäure weniger leicht dort den Mageninhalt zu durchsetzen vermag (Pferd, Dicotyles, Wiederkäuer, Hamster). Noch günstiger werden aber die Verhältnisse für die Amylaceenverdauung, wenn sich statt einer einfachen, ösophagealen Region eine solche eingeschoben findet, wo ein diastatisches Ferment gebildet wird, also eine Cardiadrüsenregion vorhanden ist (Schwein, Dicotyles z. Th.).

Aus allen diesen Gründen ist meiner Ansicht nach die Cardiadrüsenregion recht wohl im Stande, bei der Stärkeverdauung wirksam einzugreifen, und sie vermag dies vorzüglich ihrer Lage wegen. Allenthalben findet sich die Cardiadrüsenregion in den höher gelegenen Theilen des Magens, indem sie entweder linksseitig ganze Blindsäcke bildet, oder sich nur streifenartig an den beiden Magenwänden als Grenze zwischen dem linken und rechten Sack entlang zieht und an der hochgelegenen kleinen Curvatur ihre grösste Ausdehnung erreicht. Nach diesen dorsal gelegenen Stellen des Magens, resp. nach den linken Blindsäcken vermag aber die sich langsam bildende Salzsäure nur ganz allmählich zu gelangen, und aus diesem Grunde werden hier die diastatischen Fermente unbeeinträchtigt ihre Wirkungen entfalten können. Zwar erreicht auch hier der Säuregehalt des Mageninhaltes oft einen nicht unbeträchtlichen Grad, jedoch geschieht das zumeist durch Milchsäure, welche die Amylaceenverdauung weit weniger

stört. Es entsprechen in dieser Beziehung 0,4 Proc. Milchsäure einer 0,02 proc. Salzsäure, und so lange diese Acidität in ihren Verhältnissen nicht überschritten wird, kann die Stärkeverdauung vor sich gehen. Wenn nun auch die grösste Menge des bei der Magenverdauung wirksamen diastatischen Fermentes dem abgeschluckten Speichel und eingeführten Nahrungsmitteln entstammt,[1]) so wird man doch wenigstens dem Cardiadrüsensecret unterstützende Wirkungen bei der Amylolyse zusprechen müssen. Die Cardiadrüsenregion kann jedoch bei den Thieren, welche amylaceenreiche Nahrung geniessen, oder schlecht kauen und nur schwach entwickelte Speicheldrüsen besitzen, zur Hauptquelle des diastatischen Fermentes werden. Und bei solchen Thieren finden wir auch die Cardiadrüsenregion in hervorragender Weise ausgebildet (siehe Schlussbetrachtung).

Schlussbetrachtung.

Wenn wir von der geschilderten Bedeutung der Cardiadrüsenregion ausgehen, dann müssen wir weiter schliessen, dass ihre Ausbildung, ihre Grösse abhängig sein wird von bestimmten Einflüssen, welche seit undenkbaren Zeiten auf die Thiere eingewirkt haben und die auf dem Wege der Vererbung und Anpassung die Ausbildung der Cardiadrüsenregion entweder förderten, hinderten oder rudimentär machten. Von diesen Einflüssen scheinen mir besonders zwei für die Betrachtung werthvoll zu sein. Es ist dies die Art der Nahrung der betreffenden Thiere und die Ausbildung der Speichel- und Schlunddrüsen, eventuell auch noch das Vorhandensein von ösophagealen Magensäcken.

Betrachten wir zunächst die Beziehung der Nahrung zur Cardiadrüsenregion, so fällt zunächst auf, dass letztere selbst innerhalb systematisch allenthalben festbegründeten Ordnungen von Thieren nicht unbeträchtliche Schwankungen in ihren Ausdehnungsverhältnissen aufweist. Ich erinnere an die Rodentia, von denen die meisten Vertreter nur eine unbeträchtliche Cardiadrüsenregion besitzen, während einige von ihnen (Cricetus, Mus) eine solche in bedeutender Ausdehnung erkennen lassen. Für

1) Ellenberger und Hofmeister, Das Vorkommen eines proteolytischen und anderer Fermente im Hafer und deren Einwirkung auf die Verdauungsvorgänge. Archiv f. wissenschaftl. u. prakt. Thierheilk. XIV. S. 182. — Goldschmidt, Enthält die Luft lebende, auf Stärke verzuckernd wirkende Fermente? Zeitschrift f. physiol. Chemie. X. S. 299.

diesen eigenthümlichen Umstand liefert die Art der Nahrung einen erklärenden Factor. Diese besteht bei den Thieren, welche eine entwickelte Cardiadrüsenregion aufweisen, im Grossen und Ganzen aus Körnern, zu denen selbstverständlich gelegentlich auch andere vegetabilische oder selbst animalische Stoffe hinzukommen. Der Cricetus ist ein hervorragender Körnerfresser, er lebt fast ausschliesslich von solchen, und auch die Arten der Gattung Mus sind ursprünglich und zum grössten Theile Körnerfresser, welche jedoch auch gelegentlich thierische Abfallstoffe nicht verschmähen. Die übrigen Rodentia leben vorwiegend von weichen, saftreichen Pflanzentheilen, was ja von Lepus, Cavia bekannt ist. Ihnen gesellt sich auch Hydrochoerus hinzu, das sich nach Brehm mit Wasserpflanzen und der Rinde junger Bäume ernährt. Wie es sich mit dem Magen des interessantesten und grössten Nagethieres, des Biber verhält, vermochte ich leider nicht festzustellen, da ich trotz aller Bemühungen den Magen eines solchen nicht bekommen konnte. Es wäre sicher interessant gewesen, festzustellen, welcher Natur der sich an der Cardia dieses Magens befindliche Drüsenproventiculus ist. Berücksichtigt man aber die Nahrung, welche diese Thiere im wilden Zustande aufnehmen und die nach Brehm in der Hauptsache aus Rinden und Blattwerk besteht, sowie die Entwicklung der Speicheldrüsen (s. S. 45 u. 46), so dürfte man bei ihnen eine Cardiadrüsenregion nicht erwarten. In merkwürdigem Gegensatz zu dieser von mir ausgesprochenen Beziehung der Körnernahrung zur Cardiadrüsenregion scheint das Eichhörnchen, Sciurus, zu stehen, von dem doch allgemein angenommen wird, dass es seine Nahrung ausschliesslich aus nussartigen Früchten, Eicheln, Buchnüssen, Haselnüssen u. s. w. zusammensetze. Und trotzdem ist eine grössere Cardiadrüsenregion nicht vorhanden. Als Erklärung für diesen Widerspruch möchte ich die von vielen Beobachtern und gewissenhaften Waidmännern oft genug ausgesprochene Erfahrung anführen, nach der sich das zierliche Eichhörnchen keineswegs als ein so harmloses Thierchen erweist, wie man es sich gewöhnlich vorstellt, sondern als einen gefährlichen Räuber, welcher der jungen Vogelwelt des Waldes bedeutenden Schaden zufügt. Damit aber würde dieses Thier zu einem Fleischfresser gestempelt. Ausserdem verdienen die grossen Speicheldrüsen bei Sciurus Beachtung (s. S. 46).

Untersuchen wir nun weiter, ob diese Voraussetzung auch für die Hauptvertreter der Cardiadrüsenregion, für die Pachydermitata: Sus, Dicotyles, zutrifft, so finde ich betreffs der letz-

teren Thiergattung in Brehm's Thierleben, dass Baumfrüchte und Wurzeln aller Art ihre Nahrung bilden und dass sie selbst die härtesten Palmensamen nicht verschmähen. Auch unsere Wildschweine bevorzugen mit Vorliebe hartschalige Früchte: Kastanien, Eicheln, Buch- und Haselnüsse, alle Hülsenfrüchte, nehmen jedoch ebenfalls weichere Pflanzennahrung und in ihrer Eigenschaft als Omnivoren auch thierische Stoffe auf. Bei den Perissodactyla: Tapirus, Equus, welche sich in der Wildniss — denn die Nahrung im domesticirten Zustande kann nicht beweisend sein — zumeist von frischen Kräutern ernähren, jedoch auch Körnerfutter gern aufnehmen, sehen wir die Cardiadrüsenregion weniger bedeutend entwickelt. Hierfür ist aber eine bedeutendere ösophageale Portion vorhanden, welche in ihrer Bedeutung, wie wir sehen, dem physiologischen Zwecke der Cardiadrüsenregion nahe steht. Mit der weiteren Ausbildung dieser Oesophagealportion zu Vormägen (Ruminantia) erklärt sich das gänzliche Fehlen einer Cardiadrüsenzone, da in den Vormägen die amylolytischen Processe ablaufen. Ebenso wenig bedürfen die fleischfressenden Cetacea und die Pinnipedia einer Cardiadrüsenregion, weil sie überhaupt keine Kohlehydrate aufnehmen.

Betreffs der Beziehungen der Speichel- und Schlunddrüsen zur Cardiadrüsenregion müssen wir festhalten, dass für die Magenverdauung der Kohlehydrate nach den Untersuchungen von Tiedemann und Gmelin, den Arbeiten von Schwann, Frerichs, Bidder und Schmidt, Claude Bernard, Ewald über die Verdauung des Menschen und der Carnivoren, sowie von Ellenberger und Hofmeister und von Goldschmidt über die Verdauungsvorgänge bei den grösseren Herbivoren die Speicheldrüsen die wirksamen Fermente liefern, abgesehen von dem Antheil, welchen die an der Nahrung haftenden saccharificirenden Fermente bei der Amylolyse im Magen besitzen. Da nun der Cardiadrüsenregion ebenfalls amylolytische Functionen zukommen, so liegt der Gedanke sehr nahe, dass vielleicht eine grössere Entwicklung von Speicheldrüsen eine solche der Cardiadrüsenregion ausschliesst und umgekehrt. Demnach mussten den Thieren, welche keine Cardiadrüsenregion besitzen, hervorragend entwickelte Speicheldrüsen zu eigen sein.

Die Beantwortung dieser Frage wird sich nicht ohne Berücksichtigung der Art der Nahrung entscheiden lassen. Es ist bekannt, dass den fleischfressenden Cetaceen die Speicheldrüsen

fehlen und die fleischfressenden Säugethiere im Allgemeinen weniger entwickelte Speicheldrüsen besitzen, als die pflanzenfressenden, weil die Nahrung der ersteren zumeist aus geringen Mengen von Kohlehydraten besteht und bei ihnen auch ein Schlüpfrigmachen der Nahrung weniger nothwendig ist.

Mit dieser im Allgemeinen geringgradigen Entwicklung der Speicheldrüsen bei den Fleischfressern deckt sich die dürftige Ausbildung der Cardiadrüsenregion, welche wir vermissen bei den Cetaceen und die nur andeutungsweise vorhanden oder geringgradig entwickelt ist bei den Carnivoren, Insectivoren, Chiropteren, Primates und bei dem Menschen. Bei den pflanzenfressenden Nagethieren, namentlich beim Eichhörnchen, beim Hasen und vorzüglich beim Biber, zeigen sich die Speicheldrüsen gut entwickelt, während sie bei den Mäusen, Ratten und allesfressenden Nagern weniger gross sind. Die geringe Ausbildung der Cardiadrüsennregion der Magenschleimhaut erklärt sich bei einigen Gattungen um so leichter, als bei manchen (Canis, Felis, Nasua, Mensch u. s. w.) ausserdem stärkere, schleimbildende Drüsenlager im Schlunde vorhanden sind.

Wo eine Cardiadrüsenregion in beachtbarer Ausdehnung vorhanden ist (Pekari, Schwein, Ratte u. s. w.), da fehlen die Schlunddrüsen oder sind in geringerer Menge vorhanden (Schwein), um die im Uebrigen ebenfalls nicht grossen Speicheldrüsen zu vervollständigen.

Alles in Allem steht sowohl die Art der Nahrung, als auch die Entwicklung der Speicheldrüsen und der ösophagealen Magenpartien in innigster Beziehung zur Ausbildung einer Cardiadrüsenregion im Magen. Auch in dieser Beziehung hat die Natur in weisem Masshalten hier ein Zuviel vermieden und dort das Fehlende an anderer Stelle ersetzt.

Untersuchungsergebnisse.

Verschaffen wir uns endlich einen Ueberblick über die gewonnenen Untersuchungsergebnisse, so dürfte zunächst hervorzuheben sein, dass die Anlage zu einer Cardiadrüsenregion bei fast allen untersuchten Thiergattungen vorhanden ist. Denn, wenn auch oft nur wenige belagzellenfreie Drüsen an der Cardia vorkommen, so ist man doch wohl berechtigt, anzunehmen, dass diese Drüsen als die Analoga von den bei anderen Thieren aufgefundenen grösseren Cardiadrüsenregionen aufzufassen sind. Während

sich letztere bei gewissen Thierarten ausbildeten, blieben sie bei anderen auf einer Stufe geringer Entwicklung stehen oder wurden bei noch anderen vollständig rückgebildet.

In kurzen Sätzen zusammengefasst, sind die Ergebnisse meiner Untersuchungen folgende:

1. Im Magen der Säugethiere giebt es eine besondere Schleimhautregion mit belagzellenfreien Drüsen, welche sich durch ihre Lage und durch histologische Eigenthümlichkeiten von der Pylorusdrüsenregion unterscheidet.

2. Diese Region der Magenschleimhaut verdient mit dem von Ellenberger eingeführten Namen „Cardiadrüsenregion" bezeichnet zu werden.

3. Die Cardiadrüsenregion liegt entweder dort, wo die Schlundschleimhaut mit der Verdauungsschleimhaut des Magens zusammenstösst, oder sie kleidet besondere Säcke aus, oder liegt auch zum Theil isolirt in Vormägen ganz von cutaner Schleimhaut umgeben. In den ersteren Fällen steht sie nicht selten an der kleinen Curvatur mit der Pylorusdrüsenregion in Verbindung und geht in diese über.

4. Die Drüsen der Cardiadrüsenregion unterscheiden sich von den Fundusdrüsen nicht nur durch das Fehlen der Belagzellen, sondern auch von diesen und den Pylorusdrüsen durch die Anordnung und den Verlauf der Tubuli und die Eigenthümlichkeiten ihrer Drüsenepithelien. Ausserdem ist die Cardiadrüsenschleimhaut reich an Lymphfollikeln.

5. Eine Cardiadrüsenregion scheint bei den meisten Säugethieren vorzukommen. Sie fehlt sicher bei den fleischfressenden Cetaceen und den Wiederkäuern.

6. Die Grösse der Cardiadrüsenregion ist abhängig von der Art der Nahrung und scheint im umgekehrten Verhältniss zur Entwicklung der Speichel- und Schlunddrüsen zu stehen.

7. Die Ausbildung und Grösse der Cardiadrüsenregion ist bei den verschiedenen Thieren sehr verschieden. Während bei einigen Thierarten nur wenige belagzellenfreie Tubuli an der Cardia vorkommen, besitzen andere vollständige Cardiasäcke.

8. Die grösste Cardiadrüsenregion im Verhältniss zur ganzen Verdauungsschleimhaut des Magens besitzt von den untersuchten Thieren das Schwein, es folgen dann das Pekari, Ratte, Maus, Hamster, Tapir, Pferd, Känguruh, die Insectivoren, der Schimpanse, der Magen des Menschen, die übrigen Nager, die Carnivoren, die Chiropteren und die Affen.

9. Als schleimbildende Drüsen sind die Cardiadrüsen nicht aufzufassen.

10. Die physiologische Bedeutung der Cardiadrüsenregion beruht in der Bildung einer Art Vorraum im Magen, welcher keine Säure-, dagegen Fermentquellen enthält und in dem die Verdauung der Stärke vor sich gehen kann.

11. Der von der Cardiadrüsenregion gebildete Vorraum für die Stärkeverdauung kann zum Theil ersetzt werden durch ösophageale Vormagen, so dass die Cardiadrüsenregion also auch mit diesen morphologisch in einem correspondirenden Verhältniss steht. Diesen ösophagealen Vormagen fehlen natürlich die Fermentquellen.

12. Das diastatische Ferment der Cardiadrüsenregion scheint am reichsten und wirksamsten zu sein beim Hamster; ihm folgen in absteigender Richtung Ratte, Schwein, Pferd.

13. Phylogenetisch kann die Cardiadrüsenregion entweder als ein in die Bildung des Magens hineingezogener Abschnitt der Vorderdarmdrüsen, oder als ein modificirter Theil der Schleimhaut des Mitteldarms aufgefasst werden.

14. An der Bildung des Magens betheiligt sich bei vielen Thieren nicht nur der Mittel-, sondern auch der Vorderdarm. Letzterer bildet am Magen Regionen mit Schlundschleimhaut (Vormägen, Portiones oesophageae), während die eigentliche Verdauungsschleimhaut, resp. der eigentliche Magen dem Mitteldarm angehört. Beide Theile können Ausbuchtungen bilden, von denen die des Vorderdarms als ösophageale Säcke in der Regel nach links (dorsal) gelegen sind, während die des Mitteldarms als intestinale Erweiterungen sich auf der rechten Seite und ventral befinden. Die ösophagealen Säcke werden meist als Vormägen bezeichnet; die intestinalen zerfallen in die Fundus- und Pylorusdrüsenregion, zu denen sich bei manchen Thieren noch eine Cardiadrüsenregion gesellt. Sind die ösophagealen Ausbuchtungen sehr entwickelt, so spricht man von ösophagealen, meist zusammengesetzten Magenformen, im anderen Falle von intestinalen, einfachen Magen. Nach der Ausbildung der einzelnen Magenabtheilungen kann man die Säugethiermägen in Gruppen vereinigen.

Eine solche Eintheilung ist von Nuhn[1]) und Ellenberger[2]) gemacht worden. Jedoch ist die des letzteren Forschers vorzu-

1) Lehrbuch d. vergleichenden Anatomie. Heidelberg 1875. I. S. 33.

2) Ellenberger und Hofmeister, Jahresbericht über die Leistungen auf dem Gebiete der Veterinärmedicin. II. 175.

ziehen, weil sie die histologischen Verhältnisse der Schleimhaut berücksichtigt. Diese Eintheilung lässt sich auch mit Rücksicht auf das Vorhandensein einer Cardiadrüsenregion durchführen, und es lassen sich darnach die Magen der untersuchten Thiere in nachstehende Zusammenstellung einreihen. Bei derselben ist jedoch zu bedenken, dass das Verhältniss der einzelnen Mägen zu den aufgestellten Gruppen kein absolut feststehendes ist, sondern dass man einige Mägen als Uebergangsformen auch einer anderen Gruppe einreihen kann. So bilden z. B. die Mägen von Schwein, Manatus und Halmaturus den Uebergang von den einfachen zu den zusammengesetzten Magenformen.

I. Intestinale Magenform (einfache Mägen).

1. Ohne Cardiadrüsenregion.
   a) Einfacher, schlauchförmiger Magen: Phoca.
   b) Vergrösserung der Magensaftquellen, resp. der Fundusdrüsenregion durch linksseitige Ausbuchtung (s. Tafel Fig. 10): Carnivoren, Insectivoren, die meisten Rodentia, Chiropteren, Affen, Mensch.
2. Mit Cardiadrüsenregion.
   c) Bildung eines Cardiasackes mit eventuell secundärem Blindsack: Sus (s. Tafel Fig. 3).
   d) Bildung mehrerer Blindsäcke: Manatus(?), Halmaturus.

II. Oesophageale Magenform (zusammengesetzte Mägen).

1. Einfache Formen mit Cardiadrüsenregion.
   a) Geringe Schlundaussackung und kleine Cardiadrüsenzone: Tapirus (s. Tafel Fig. 5), Equus (s. Tafel Fig. 6).
   b) Tiefere Abschnürung des Schlundsackes, grössere Cardiadrüsenzone: Mus (s. Tafel Fig. 8), Cricetus (s. Tafel Fig. 9).
2. Complicirtere Formen mit grossen Vormagen.
   c) Ohne Cardiadrüsenregion: Cetacea, Ruminantia.
   d) Mit Cardiadrüsenregion: Dicotyles (s. Tafel Fig. 1 u. 2).

Möchten die in dieser Arbeit niedergelegten Untersuchungen über das Vorhandensein oder Fehlen der Cardiadrüsenregion Veranlassung geben, noch mehr Säugethiere daraufhin zu untersuchen, solche in ihrer Lebensweise, in der Entwicklung der Speicheldrüsen u. s. w. näher zu studiren, um eine sichere Grundlage für die Kenntniss ihrer Bedeutung zu gewinnen. Die vergleichende Anatomie und Physiologie des Verdauungsapparates der Säugethiere würde sicher dadurch manche werthvolle Bereicherung erfahren.

Zum Schlusse sei es mir gestattet, den nachfolgend genannten Herren, welche mir bei der Ausführung meiner Untersuchungen in dieser oder jener Richtung behülflich gewesen sind, meinen verbindlichsten Dank abzustatten. Derselbe gebührt vor Allem meinem hochverehrten Lehrer und Chef, Herrn Prof. Dr. Ellenberger, für die mannigfache geistvolle Anregung, welche er mir bei der Bearbeitung dieses Gebietes zu Theil werden liess. Des Weiteren bin ich zum Danke verpflichtet Herrn Prof. Dr. Hofmeister für seine Rathschläge bei den chemischen Analysen, sowie den Herren Prof. Dr. Johne, Prof. Dr. Neelsen, Hofrath Dr. Meyer-Dresden, Geh. Med.-Rath Prof. Dr. Waldeyer-Berlin, Director Dr. Bohlau-Hamburg, Prof. Dr. Boas-Kopenhagen, welche mich mit Material in liebenswürdigster Weise unterstützten.

TAFELERKLÄRUNG.

In den Figuren Nr. 1—10 bedeuten: Oes. Oesophagus, Pyl. Pylorus, R. oes. Schlundregion, R. pyl. Pylorusdrüsenregion, R. card. Cardiadrüsenregion, Fu. Fundusdrüsenregion. Die Ausdehnung der Cardiadrüsenregion ist in allen Figuren durch Schraffirung deutlich gemacht.

Fig. 1. Der Magen von Dicotyles torquatus von der vorderen Fläche gesehen.
Fig. 2. Der Magen von Dicotyles torquatus im schematisirten senkrechten Durchschnitt.
Fig. 3. Der Magen von Sus scrofa im schematisirten senkrechten Durchschnitt; a primärer, b secundärer Cardiasack.
Fig. 4. Der Magen von Sus scrofa ausgebreitet gedacht.
Fig. 5. Der Magen von Tapirus indicus im schematisirten senkrechten Durchschnitt.
Fig. 6. Der Magen von Equus caballus im schematisirten senkrechten Durchschnitt.
Fig. 7. Der Magen von Mus decumanus im schematisirten senkrechten Durchschnitt.
Fig. 8. Der Magen von Mus decumanus ausgebreitet gedacht.
Fig. 9. Der Magen von Cricetus frumentarius im schematisirten senkrechten Durchschnitt.
Fig. 10. Der Magen des Menschen im schematisirten senkrechten Durchschnitt.
Fig. 11. Schematische Darstellung des Verhaltens der Pylorusdrüsen: z Zotten, a Drüsenausführungsgänge, h Drüsenhals, k Drüsenkörper, g Drüsengrund, l Lymphfollikel.
Fig. 12. Schematische Darstellung des Verhaltens der Cardiadrüsen: z Zotten, a Drüsenausführungsgang, h Drüsenhals, k Drüsenkörper, g Drüsengrund, l Lymphfollikel.

Fig. 1.

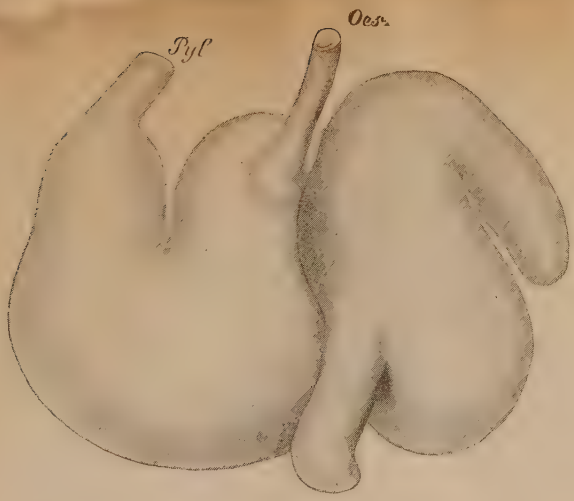

Fig. 2.

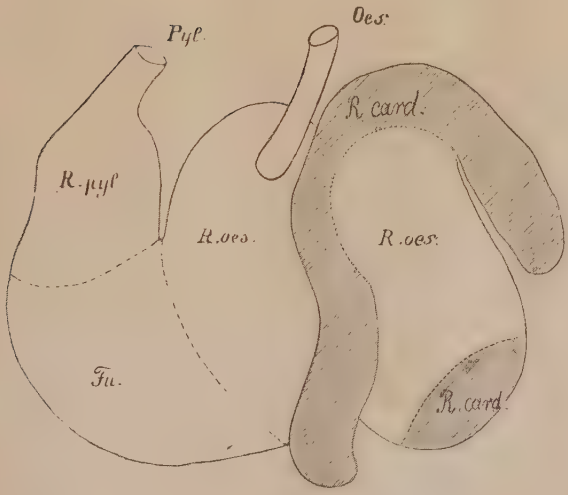

Fig. 9.

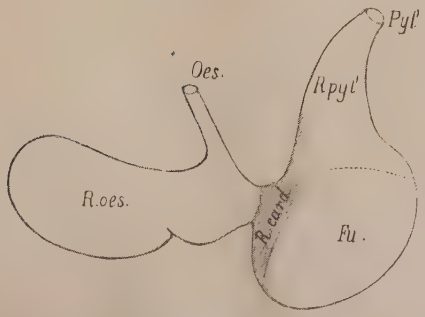

Fig. 4.

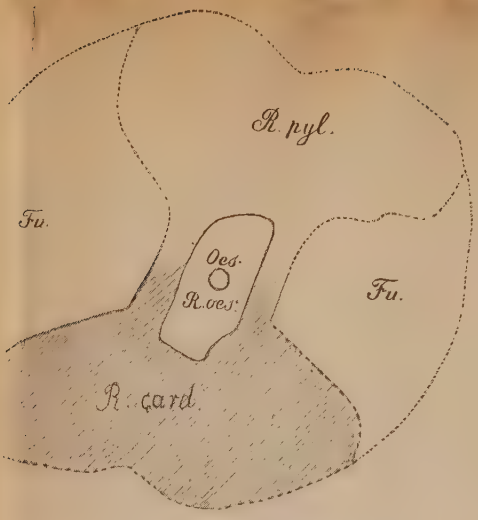

Fig. 3.

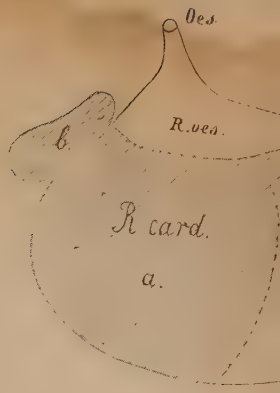

Fig. 5.

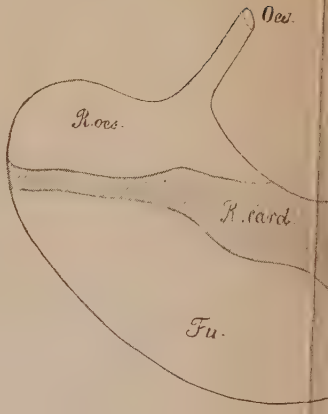

Fig. 6.

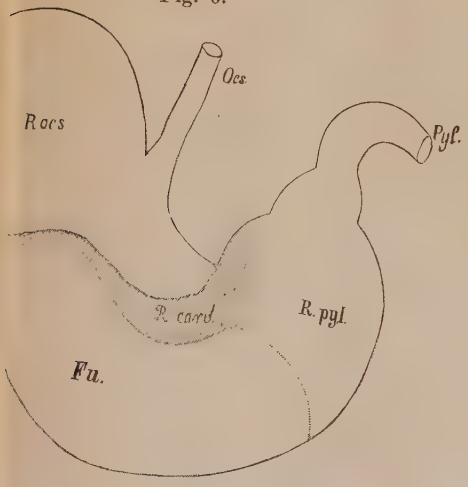

Fig. 8.

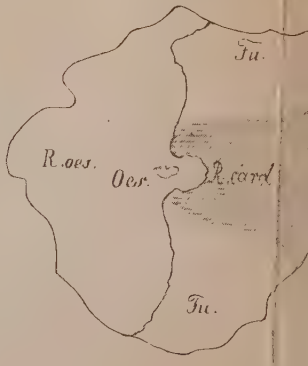

Fig. 7.

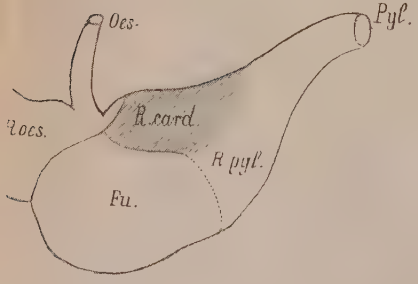

Fig. 10.

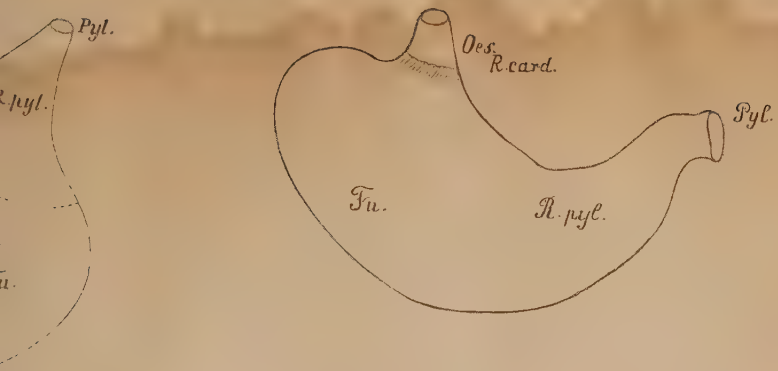

Fig. 11.

Fig. 12.